Aus dem pathologischen Institut der Universität Rostock.

Beiträge zur pathologischen Anatomie des Pankreas

mit besonderer Berücksichtigung der Diabetes-Frage.

Inaugural-Dissertation

zur

Erlangung der medizinischen Doktorwürde

der hohen medizinischen Fakultät

der

Universität Rostock

vorgelegt

von

Christian Dieckhoff,

Assistenzarzt an der medizinischen Klinik zu Rostock i. M.

Leipzig.

Alfred Langkammer.

Druck von Ehrhardt Karras in Halle a. S.

1894.

Digitized by the Internet Archive
in 2026

https://archive.org/details/IA41553619_0136

Unter den menschlichen Organen giebt es eine Anzahl, die in pathologisch-anatomischer Hinsicht lange Zeit etwas vernachlässigt sind, wozu neben Nebennieren und Hypophyse auch das Pankreas gehört. Von diesen Organen kamen anfangs nur die auffallendsten Veränderungen zur Beobachtung und erst allmählich, als auch vom klinischen Standpunkte aus das Organ grössere Bedeutung erlangte, ist die pathologische Anatomie des Pankreas erweitert und genauer bekannt geworden. Immerhin sind namentlich vom histologischen Standpunkte aus noch viele Lücken vorhanden, sodass es erwünscht schien, eine möglichst umfassende und genaue histologische Untersuchung aller Pankreaserkrankungen vorzunehmen. Auf Veranlassung des Herrn Prof. Dr. Lubarsch — dem auch an dieser Stelle meinen Dank auszusprechen ich mir erlaube — unternahm ich es daher, die Fälle von Veränderungen des Pankreas, die in den letzten Jahren im hiesigen pathologischen Institut zur Sektion kamen, sowie eine Reihe von Fällen, die bereits vor einer Reihe von Jahren im pathologischen Institut zu Zürich von Herrn Prof. Lubarsch seziert waren, genauer mikroskopisch zu untersuchen und zu veröffentlichen.

Von ganz besonderer Wichtigkeit ist aber die Kenntnis der Pathologie des Pankreas durch die Frage nach der Beziehung zwischen Pankreasveränderungen und Diabetes geworden. Dass Erkrankungen des Pankreas und Diabetes mellitus in einer gewissen Abhängigkeit von einander stehen, wird schon seit Jahrzehnten vielfach angenommen; jedoch welcher Art dieser Zusammenhang ist, was von den beiden, das primäre, was das sekundäre ist, darüber gingen bislang noch die Ansichten auseinander. In neuester Zeit ist nun diese Frage durch v. Mering und Minkowski[1]) ihrer Lösung erheblich näher gerückt; es ist

[1]) Die Litteraturnachweise finden sich am Schlusse der Arbeit.

festgestellt, dass bei Hunden die völlige Entfernung des Pankreas Diabetes mell. zur Folge hat. Bei einigen anderen Tieren (Pflanzenfressern) bleibt zwar nach totaler Exstirpation der Drüse der Diabetes aus, es tritt aber nach mehr oder weniger kurzer Zeit meistens der Tod ein. Wenn somit bei fleischfressenden Tieren die Frage betreffs des Pankreas-Diabetes einfach liegt, so ist sie beim Menschen insofern noch nicht genügend aufgeklärt als einerseits Diabetes vorkommt ohne nachweisbare schwere und deutliche Pankreasveränderung und andererseits schwere, ja fast totale Zerstörung des Pankreas bestehen kann ohne Diabetes. Deswegen war es geboten, zu untersuchen, ob und wie weit die klinischen und pathologisch-anatomischen Befunde beim sog. Pankreas-Diabetes des Menschen mit dem übereinstimmen, was die Versuche am Hunde ergeben haben.

Krankheiten des Pankreas.

Es war eine ganze Reihe von verschiedenen Affektionen des Pankreas, die ich zu untersuchen Gelegenheit hatte; sie betrafen die hauptsächlichsten dort vorkommenden Veränderungen. Ihrer Beschreibung fügte ich hinzu, was sonst schon über die betreffenden Krankheiten des Pankreas bekannt und an den verschiedensten Stellen veröffentlicht ist. Die sehr umfangreiche Litteratur der Pathologie des Pankreas habe ich nach Möglichkeit gesammelt und am Schlusse der Arbeit zusammengestellt. Einige Krankheiten des Pankreas, die von geringerem Interesse sind, und von denen mir auch kein Material zur Verfügung stand, Missbildungen, Lageveränderungen, Verletzungen u. s. w., sind übergangen. In der Anordnung ist die Reihenfolge, wie sie in den Lehrbüchern der pathologischen Anatomie üblich ist, (z. B. bei Orth) angewendet worden.

Cirkulationsstörungen.

Von den einfachen Cirkulationsstörungen ist nichts besonderes zu sagen; Anämie und Hyperämie kommen beim Pankreas wie anderwärts vor. Während der Verdauung ist das Pankreas gerötet und blutreich; ausserhalb derselben blass; und dieser Vorgang muss auch für den jedesmaligen Sektionsbefund von Bedeutung sein. In Bezug auf die Stauungshyperämie ist nur zu bemerken, dass die Venen des Pankreas dem Pfortadergebiet angehören, dass also bei Cirkulationsstörungen in der Pfortader

auch das Pankreas befallen werden kann. Nur ein auffälliges Vorkommen von Hyperämie ist nach Orth zu erwähnen, nämlich bei progressiver Anämie, wo sie mehrfach beobachtet ist.

Von besonderer Wichtigkeit sind jedoch die Hämorrhagien im Pankreas, von denen Virchow noch 1887 die Erklärung abgab, dass sie zu den allergrössten Seltenheiten gehören.

Hier kann man zunächst die Hämorrhagien mit einer kurzen Erwähnung übergehen, welche als unbedeutende Teilerscheinung zugleich mit Blutergüssen in anderen Organen bei gewissen Krankheiten vorkommen, so Blutungen geringen Grades, wie sie sich bei Herzfehlern entwickeln (Kollmann bei Mitralstenose), bei Leberkrankheiten (Stauung im Pfortaderkreislauf) und bei Respirationsstörungen (Rembold, Fall I Morphiumvergiftung, Fall II bei Erhängung; Gerhardt-Kollmann bei Emphysem), ferner bei Eklampsie (Schmorl, Lubarsch) und Infektionskrankheiten. Ebenso solche, die als Folge von sog. Blutdissolution oder hämorrhagischer Diathese gefunden sein sollen, wie bei Skorbut, bei den hämorrhagischen Formen der akuten Exantheme (Eichhorst), bei Morbus maculosus Werlh., Purpura, Phosphor-Vergiftung; bei den letztgenannten Krankheiten finden sich nach Klebs Pankreasblutungen „selten oder vielmehr niemals“. Hierher gehören ferner noch Betrachtungen bei hochgradiger Anämie (Rembold nach Verblutung, Lawrenze perniciöse Anämie, Heidlen Schwangerschaftsanämie oder nach Ziegler Pankreatitis hämorrhagica). Die Hämorrhagien können auftreten, ohne dass die Drüse im Uebrigen verändert ist (Eichhorst).

Im Gegensatz hierzu kommen im Pankreas isolierte schwere Blutungen vor. Sie können Todesursache sein und erfordern eingehendere Besprechungen. Sie sind nicht so selten. 62 Fälle dieser Art verteilen sich nach Alter und Geschlecht wie folgt:

Jahre	Männliche	Weibliche	Zusammen
?	9	4	13
1—20	0	0	0
21—25	1	1	2
26—30	3	2	5
31—35	2	4	6
36—40	5	1	6

Jahre	Männliche	Weibliche	Zusammen
41—45	6	2	8
46—50	5	1	6
51—55	2	1	3
56—60	3	2	5
61—65	1	4	5
66—70	2	0	2
71—75	1	0	1
Zusammen	40	22	62

Zwei Fälle dieser Art hatte ich zu untersuchen Gelegenheit.

Fall I.

Blutung und teilweise Zerstörung des Pankreas.

Patient, ein Mann von 63 Jahren, wurde am 26. Okt. 90 in die chirurgische Abteilung des Rostocker Stadt-Krankenhauses aufgenommen. Er hat seit Jahren Beschwerden beim Urinieren, der Urin ist stets klar gewesen. In der letzten Zeit haben die Kräfte des Patienten sehr abgenommen, sodass er bereits die letzten 3 Wochen vor seiner Aufnahme bettlägerig gewesen ist. Seit einem Tage konnte er nicht urinieren. Stat. praes. am 26. Okt. Patient mittelgross, kachektisch, starke bronchitische Geräusche, welche eine Auskultation des Herzens unmöglich machen. Blase 4 Finger breit oberhalb der Symphyse. Prostata-Hypertrophie, die gleichmässig sich über die ganze Drüse erstreckt. Therapie: Ablassen des Urins, Cognac, Liquor ammonii anisatus. Die Kräfte nehmen zusehends ab; am 28. Okt., dem 3. Tage nach Beginn der Beobachtung, trat exitus letalis ein.

Sektion am 30. Okt. 90. Eitrige Bronchitis beiderseits, namentlich im linken unteren Lungenlappen. Ebendaselbst beginnende lobuläre Pneumonie. In den hinteren Abschnitten beider Lungen Oedem, die vorderen Abschnitte emphysematös und anämisch. In der linken Pleurahöhle etwas vermehrte Flüssigkeit. Beginnende fibrinöse Pleuritis an der Basis.

Ganz frische fibrinös-eitrige Perikarditis, namentlich an der Spitze und an der hinteren Fläche des linken Ventrikels. Herz gross, schlaff. Muskulatur leicht zerreisslich, aber nicht fettig entartet. An der Aorta nur 2 Klappen; an der Basis beider Klappen ausgedehnte Verkalkung, keine Insufficienz noch Stenose des Ostiums.

Milz wenig vergrössert, blutarm, bindegewebsreich.

Leber blass, von klein acinösem Bau. Geringe Stauungshyperämie, ganz circumscript an der Kuppe des rechten Lappens.

Intestinaltractus: Keine Veränderungen. Reichliche dünne Fäces und einzelne kleine Ballen im Dickdarm. Nirgends Geschwüre.

Im Peritonealsack zwischen den Darmschlingen und im kleinen Becken flüssiges frisch ergossenes Blut. Grössere Blutgerinsel unterhalb beider Nieren bis ins kleine Becken hinab. Quelle der Blutung nicht genau nachzuweisen.

Nieren gross, blass, Hypertrophie des mittleren Prostata-Lappens mit Verengerung des Blasenhalses. Oberhalb beider Uretheren-Mündungen je ein wallnussgrosses Divertikel, nach dem Douglas'schen Raum sich vorwölbend. Genitalapparat ohne Abweichungen.

Das Pankreas stellt eine dunkelbraunrote, auf dem Durchschnitt glatte Geschwulst dar, in der namentlich in der Gegend des Kopfes eine circumscripte, deutlich lobuläre Gewebspartie sich durch hellere Färbung abhebt.

Die mikroskopische Untersuchung des Pankreas lässt zunächst erkennen, dass der Bluterguss hier wenigstens kein ganz frischer ist; denn er ist zum Teil von jungem Bindegewebe durchzogen, das vom lebenden Gewebe der Umgebung ausgeht; hier im lebenden Gewebe sehen wir neben ausgetretenen Rundzellen Haufen von jungen Bindegewebszellen, dazwischen auch mehrkernige und einzelne Riesenzellen; von hier aus sind die Kapillaren in die Blutmassen vorgewuchert, die zwischen ihnen noch grosse Lachen bilden und weit in das Drüsengewebe und namentlich das Fettgewebe eingedrungen sind. In unmittelbarer Umgebung des Blutherdes sind die Drüsenläppchen und zerstreut kleinere Partien des Fettgewebes nekrotisch. Auch das Bindegewebe zwischen den Läppchen und Acini ist abgestorben; seine Fasern sind durch das Hämatoxylin stark blau gefärbt, aber von den Kernen ist keine Spur geblieben; besonders auffallend ist die starke Auffaserung der anscheinend vermehrten Bindegewebsfasern. Das Parenchym ist schwach und diffus gefärbt, keine Spur der einzelnen Zellen und Kerne ist zu finden. Ein Teil der nekrotischen Läppchen, hat eine grünlichgelbe Farbe angenommen, daneben finden sich ebenso gefärbte Körnchen; es ist hier Blutfarbstoff teils diffundiert, teils körnig abgelagert.

Es handelt sich also um eine nicht ganz frische Blutung in und um das Pankreas, die zu umfangreicher Gewebszerstörung geführt hat. Ihre Veranlassung ist unbekannt. Sie dürfte als Todesursache anzusehen sein. Während des Lebens machte sie keine Erscheinungen, die zur Diagnose hätten führen können.

Fall II.

Hämorrhagie und teilweise Zerstörung des Pankreas.

Eine Frau mittleren Alters litt seit Jahren an Diabetes mellitus. Im letzten Jahre wurde bei wiederholten Untersuchungen kein Zucker mehr im Harn gefunden. Etwa 4 Wochen vor dem Tode bekam sie heftige Schmerzen im Bauche, die bis zum Tode anhielten und mit Narkoticis bekämpft wurden.

Die Ursache derselben war nicht zu eruieren, mit Gallensteinkolik oder dergl. hatten sie keine Ähnlichkeit.

Bei der Sektion fand sich im Bauche ein grosser Bluterguss, der die linke Niere und Nebenniere und zum Teil auch das Pankreas umgab; das Blut bildete eine zusammengebackene Masse.

Ein Teil der Drüse war ganz wohl erhalten und liess keinerlei Veränderungen erkennen. In der Nähe der Blutung dagegen fanden sich ganz ähnliche Verhältnisse wie im ersten Falle. Das Drüsenparenchym war ganz unkenntlich; in den durch deutlich hervortretende Bindegewebszüge bezeichneten Acinis lagen hellgelb gefärbte Klümpchen und Körner, sowie rote Blutkörperchen, namentlich zwischen die Läppchen war das Blut weit eingedrungen. Das abgestorbene Bindegewebe zeigt hier dieselbe Auffaserung und Färbbarkeit, wie in Fall I. Stellenweise finden sich die Zeichen der Hämochromatose, in einzelnen Muskelzellen der Arterienwandung und in Bindegewebszellen liegt feinkörniges goldgelbes Pigment, welches die Eisenreaktion nicht giebt. Das Fettgewebe in und um das Pankreas zeigt auch in diesem Falle einzelne isolierte Nekrosenherde.

Also auch in diesem Falle ohne bekannte Ursache eine Blutung in das Pankreas, die einen Teil der Drüse zerstörte; sie war wohl die Ursache der Schmerzen im Bauche, die vier Wochen vor dem Tode auftraten. Die Diagnose blieb während des Lebens völlig dunkel. Und auch die Sektion konnte nicht volle Klarheit namentlich bezüglich der Ursache für die Hämorrhagie bringen.

Was war bei diesen beiden Fällen die Ursache für die Blutung? Was sind überhaupt in der Litteratur für Ursachen der Pankreashämorrhagie angegeben? Da finden wir, dass solche der verschiedensten Art angenommen werden. Zwar nur in wenigen Fällen ist es möglich gewesen, die Quelle des Ergusses, das zerrissene Gefäss, zu finden, in den übrigen muss man sich mit mehr oder minder begründeten Vermutungen begnügen. Dies Thema ist von J. Seitz genauer bearbeit; im Folgenden halte ich mich in der Hauptsache an seine Veröffentlichung. Ursachen der Blutung sind:

1. Ein Trauma wird als Ursache genannt von Prince, Forster und Fitz (starke Bewegung, Sturz aus dem Wagen, Misshandlung). Offenbare chirurgische Verletzungen interessieren hier nicht.

2. Ein Carcinom kann durch Arrossion eines Gefässes Blutung herbeiführen: Cash, Baudach.

3. In Cysten des Pankreas erfolgen sehr leicht Blutungen. Auf 16 von Hagenbach zusammengestellte Pankreascysten

kommen nur 4, deren Inhalt wenigstens scheinbar gar keine Beimischung von Blut hatten. Nach Punktion einer Cyste kann auch Blutung eintreten, wie z. B. in einem Falle von Küster und von Pitt und Jakobson. Durchbruch und Entleerung einer bluthaltigen Cyste im Magen und Darm berichten Parsons und Pepper.

4. Die fettige Entartung des Drüsenparenchyms ist ferner als Ursache zu nennen. Sie kann einen solchen Grad erreichen, dass der äussere Halt der Gefässe aufgehoben wird und letztere nicht mehr dem Blutdruck genügenden Widerstand leisten können oder auch die Gefässwände selber verfetten. Vorwiegend treten diese Gefässveränderungen in den feinsten Verzweigungen auf, aber es können auch grössere Gefässe zum Platzen kommen. In gleicher Weise mag auch die Lipomatosis des Pankreas wirken, die übermässige Fettwucherung in und um die Drüse, zumal, wenn daneben auch die Gefässwandungen einer fettigen Degeneration anheimfallen. Hierher werden Fälle gerechnet von: von Ziemssen, Bauer, La Fleur, Hooper, Zenker, Hilty.

5. Fettnekrosen liegen meist ganz reizlos mitten zwischen dem Fettgewebe. In manchen Fällen jedoch — ob als Ursache oder Folge bleibt zunächst unentschieden — findet sich Entzündung in ihrer Umgebung und dadurch werden dann auch die Gefässe in ihrer Nähe betroffen. Dabei können die Blutungen sehr verschiedene Ausdehnung haben: In Balser's erstem Falle fand sich nur in der nächsten Umgebung der Fettnekrosen eine rostrote bis schwarzbraune Verfärbung als Ueberrest hämorrhagisch infiltrierten Gewebes; in gleicher Weise nur mikroskopisch erkennbare Blutungen um Fettnekrosen zeigte der Fall von König. Doch können die Blutungen auch ausgedehnter sein, wie dies in einem Falle von Gerhardi beobachtet wurde, wo durch das blutig infiltrierte Pankreas das Duodenum komprimiert war. Weitere Fälle von Fettnekrose mit Blutung sind berichtet worden von: Balser, Marchand, Pinkham und Whitney, Guillery, Hirschberg.

6. Embolie einer Pankreasarterie finden wir einmal als Ursache der Pankreasblutung angegeben in einer Beobachtung von Mollière (Eichhorst).

7. Erkrankungen der Gefässwandung muss in vielen Fällen zur Erklärung der Blutung dienen. Der Alkoholismus, der öfter bei Pankreas-Hämorrhagie genannt wird, (Seitz,

Gerhardi, Guillery, Draper, Prince) dürfte in dieser Weise wirken, da er in hervorragendem Grade die Gefässernährung stört, Erschlaffung, Verfettung, Sklerose, Verkalkung hervorrufend. Gefässsyphilis wurde in einem Falle von Seitz als Ursache erkannt. Das Gefässatherom ist aber wahrscheinlich bei alten Leuten eine der Hauptursachen der Blutungen in und um das Pankreas. Sie werden dabei aus den anatomischen Verhältnissen erklärt: Einerseits nach Fitz die rasche Auflösung in kleine Gefässe bei der grossen Kraft des Aortenpulses, andererseits der grosse Wechsel der Gefässfüllung durch die Arbeit des Zwerchfelles und der Bauchpresse, die Stauungen durch verschiedene Füllung von Magen und Darm, und drittens die geringe Stützsubstanz, das Vorhandensein fast nur von Drüsenzellen; — dies alles trägt dazu bei, Zerreissungen der Gefässe und Blutaustritt ins Pankreas zu begünstigen. Hierher rechnet Seitz die Fälle von Prince (Alter 65 Jahre) Draper (Alter in Fall I 45 Jahre, II 44, III 26, IV 55, V 31 Jahre), Challand und Rambow (62 Jahre), Whitney and Homans, Putnam and Whitney, Reynolds and Gannet (66 Jahre), Driver und Holt (58), Williams (70), Fearnside (49 Jahre). Als Ursache früherer Gefässsklerose werden wiederum urämische Anfälle(?) (Fearnside, 49 Jahre) oder auch chronischer Saturnismus (Draper, Alter 31 Jahre) angegeben.

In sehr vielen Fällen von Blutung besteht wohl ein Zusammentreffen verschiedener Umstände, eine Häufung von Ursachen, wie z. B. in dem Falle von Prince: Alter, Herzfehler, Trunksucht, Atherom der Gefässe, Sturz die Treppe hinunter.

Dass ein Aneurysma im Pankreas platzen und einen Bluterguss herbeiführen kann, ist nicht beobachtet. Von Pankreassteinen sind auch keine Beziehungen zu Pankreasblutungen bekannt. Verdauungsstörungen, Gallensteinkoliken sind in den Fällen von Pankreasblutung ausserordentlich häufig genannt, doch ist es fraglich, ob hier irgend welche Beziehungen bestehen. Die mehrfach angenommene akute Pankreatitis hämorrhagica wird später besprochen werden. Klebs glaubt, dass die Ursache von Hämorrhagien in den secernierenden Bestandteilen des Pankreas zu suchen ist, vielleicht gerade in einer corrodierenden Wirkung des Sekrets, und Fitz erinnert daran, als einen den Anatomen wohlbekannten Umstand, dass bei Arterieninjektionen die Injektions-

flüssigkeit leicht in der Gegend des Pankreas durchbricht; hier liegt dann aber höchst wahrscheinlich eine postmortale Veränderung vor. In manchen Fällen dagegen, so in dem von Hudson Rugg, von Maynard and Fitz und in meinem zweiten ist die Ursache und der Anlass der Blutung noch ganz dunkel.

Der schnelle Eintritt und die grosse Ausbreitung der Blutergüsse legt die Vermutung nahe, dass es sich mehr um arterielle als um venöse Blutungen handelt. Doch da das zerrissene Gefäss selbst fast nie aufzufinden ist, lässt sich die Frage nicht entscheiden. Nur im Falle von Cash ist die Quelle gefunden, hier war von einem ulcerierten Carcinom die Arteria coeliaca eröffnet.

Der anatomische Befund ist ein verschiedener nach Zahl, Ausdehnung und Lokalisation der Blutungen. In einigen Fällen ist die Drüse von normaler Grösse, in anderen Fällen vergrössert, mitunter sehr erheblich, um das Doppelte und mehr. Die Farbe der blutig infiltrierten Teile wird als dunkelviolett, dunkelbraunrot, schwarzrot, dunkelrotschwarz bezeichnet. Die Konsistenz kann normal sein, oder das Organ ist schlaff, weich zerreisslich, oder verhärtet. Die Hämorrhagie kann in die Drüse selbst erfolgen und dann die ganze Drüse erfüllen oder einzelne Teile, den Kopf, den Schwanz, dass Mittelstück; oder ihr Hauptsitz ist ausserhalb der Drüse im peripankreatischen Gewebe, und das ergossene Blut wird nur in sie hineingetrieben. Sie kann einzeln oder multipel sein, von geringerem oder grösserem Umfange. Das Blut kann mitunter in einzelnen Herden als Klumpen liegen, oder in das interstitielle Gewebe zwischen die Läppchen eingedrängt sein, nach Zerstörung des Parenchyms in den Ausführungsgang der Drüse dringen und sich in den Darm ergiessen. Das Pankreas kann auch vollständig zerfetzt und zertrümmert sein. In einigen Fällen findet ein Durchbruch in die Bauchhöhle statt, und es können sich mehrere Liter Blut dahinein ergiessen, wie in meinen beiden Fällen. Die Ausgänge der Blutung sind verschieden. Kleine Blutungen können resorbiert werden und nur Pigmentierung hinterlassen; so in der Umgebung von Fettnekrosen im ersten Falle Balser's: „In der Umgebung dieser Herde (der Fettnekrosen) finden sich oft ihrem Rande entsprechend volle Ringe und Teile eines Ringes von rostroter bis schwarzbrauner Farbe, also in Wirklichkeit Kugelschalen, und Teile von solchen, einst hämorrhagisch infiltrierten Gewebes als nächste Umgebung

der Nekrosen". Ob sich wirkliche Blutcysten entwickeln können, ist mir nicht bekannt. In den meisten Fällen erfolgt in kurzer Zeit der Tod in einigen Minuten oder nach wenigen Stunden. Doch kann eine umfangreiche Blutung mit Durchbruch in die Bauchhöhle auch längere Zeit bestehen, wie ich an meinen beiden Fällen festzustellen Gelegenheit hatte. In dem einen Falle mag die Blutung tage-, vielleicht wochenlang bestanden haben, denn es war bereits beginnende Organisation zu erkennen, in dem anderen deuten die Krankheitserscheinungen darauf hin, dass der Zustand etwa 4 Wochen ertragen wurde. In der Bauchhöhle kann das Blut flüssig bleiben (Fall I) oder gerinnen und mit der Zeit zu einer ziemlich konsistenten, zusammen gebackenen Masse werden, wie im Fall II.

Wodurch der plötzliche Tod eintritt, ist noch nicht festgestellt. Der Blutverlust an sich genügt hierfür in wenigen Fällen; für die übrigen werden nervöse Einflüsse, besonders Reizung des Plexus coeliacus zur Erklärung herbeigezogen. Zenker schreibt in seinen Fällen: „Es war überaus interessant, dass im zweiten Falle die Sektion Resultate lieferte, die auf das frappanteste denen glichen, die man bei dem Golz'schen Klopfversuch findet. — — Das Herz war völlig erschlafft, die Höhlen vollständig weit, enthielten aber keinen Tropfen Blut; auch waren starke Überfüllung der Unterleibsorgane da, also völlig analoger Befund — — Ich fand in dem zweiten Falle eine ganz auffällige venöse Hyperämie im Plexus solaris, die Kapillaren waren zum Teil ganz kolossal ausgedehnt. — — Und auch im dritten Falle fand ich dieselbe Erscheinung wieder". Ferner beobachteten Osler und Hughes bei Pankreasblutung eine Vermehrung der Rundzellen im Ganglion semilunare, die Ganglienzellen waren trüb und unbestimmt. Gleiches wird sonst nicht berichtet; mitunter wird ausdrücklich gesagt, dass am Plexus coeliacus nichts abnormes gefunden sei. Wahrscheinlicher ist es aber, dass eine totale und plötzliche Ausschaltung des Pankreas deswegen den Tod herbeiführt, weil es ein lebenswichtiges Organ ist, dessen Fehlen eine grosse Umwälzung im Gesamtstoffwechsel des Körpers hervorbringt.

Komplikationen von geringer Bedeutung sind eine Ecchymose in die Mukosa des Cökums (Gerhardt-Kollmann), eine kleine Hämorrhagie im Mesenterium (Williams), Ecchymosen in der Pleura (Rembold) und dergl. Eine Peritonitis ist selten die

Folge einer Pankreasblutung (Prince, v. Ziemssen, Bauer, Fearnside, Hirschberg); meist tritt wohl der Tod zu frühzeitig ein; doch im anderen Falle vermag, wie aus meinen Beobachtungen hervorgeht, das Blut auch ohne stärkere Entzündung zu erzeugen, im Bauchfellsack zu verbleiben.

Zu den Cirkulationsstörungen muss auch eine Affektion gerechnet werden, auf die erst in neuerer Zeit durch die Untersuchungen von Recklinghausen die Aufmerksamkeit gelenkt wurde, die Hämochromatose. Man versteht darunter bekanntlich eine Erkrankung, wobei es zu einer auffallenden Braunfärbung verschiedener Organe kommt, die durch das Auftreten von zwei verschiedenen Pigmentarten bedingt ist. In den eigentlichen Parenchymzellen finden sich kleinere und grössere, unregelmässig grosse und unregelmässig gestaltete bräunliche und goldgelbe Pigmentschollen vor, die meist die Eisenreaktion geben, während in den glatten Muskelzellen und Bindegewebszellen sehr feine und kleine, annähernd gleich grosse hellgelbe Körnchen erscheinen, die niemals die Eisenreaktion geben. Diese Erkrankung pflegt im Beginn besonders an den Darmmuskularis deutlich hervorzutreten, während sie in den ausgeprägtesten Fällen über alle Organe verbreitet ist und besonders stark die Lymphdrüsen, Lymphgefässe und Speicheldrüsen befällt. Das Pigment, das nicht die Eisenreaktion giebt, wird von v. Recklinghausen, als Hämofuscin bezeichnet. Alle Untersucher (v. Recklinghausen[1]), Lubarsch[2]), Goebel[3]) stimmen darin überein, dass die Erkrankung der Ausdruck davon ist, dass rote Blutkörperchen im Körper zu Grunde gehen. v. Recklinghausen glaubt, dass eine Diapedese der roten Blutkörperchen diesem Zerfall vorangeht, während Lubarsch und Goebel dies für unnötig halten, Goebel glaubt zugleich, dass das Hämofuscin nicht an Ort und Stelle entstanden, sondern ein vom Saftstrom (in flüssiger Form?) metastasiertes und nun auf irgend eine Weise abgelagertes Pigment sei. Lubarsch dagegen meint, dass es sich nicht um eine Pigment-

[1]) von Recklinghausen. Ueber Hämochromatose. Tageblatt der Heidelberger Naturforscher-Versammlung.

[2]) Lubarsch. Ueber Hämochromatose. Berichte der naturforschenden Gesellschaft in Rostock 1894.

[3]) Goebel. Ueber Pigmentablagerung in der Darmmuskulatur. Virchow's Archiv. Bd. 136, S. 482.

metastase handelt, sondern dass die besondere Modifikation des Pigmentes durch eine spezifische Thätigkeit der Muskel- und Bindegewebszellen zu erklären sei. — Es soll hier auf diese verschiedenen Fragen nicht näher eingegangen werden, hier genügt es vielmehr, einige Fälle zu beschreiben, in denen dieser Process im Pankreas ausgesprochen vorhanden war. — In den beiden ersten, die noch von Lubarsch in Zürich seziert wurden, handelte es sich um eine allgemeine Hämochromatose mit mehr oder weniger bedeutender Lokalisierung im Pankreas, während im 3. Fall das Pankreas als das primär erkrankte Organ anzusehen ist.

Fall 1.[1]) 48jähriger Landwirth, der seit ½ Jahre Magenbeschwerden zeigte; allmählich kachectisch wird. Häufiges Erbrechen. Symptome von Magencarcinom. In den 3 letzten Wochen vor dem Tode auf dem Abdomen und den Oberschenkeln zahlreiche kleine Blutungen. Bei der Sektion (Sektionskurs Dr. Lubarsch) wurde folgende Diagnose gestellt: Carcinom des Magens. Braune Atrophie des Herzens und der Leber. Allgemeine Hämochromatose, besonders im Pankreas, Speicheldrüsen, Hypophyse, Milz, Leber, Lymphknoten und Lymphgefässen und Darm, Lungenödem, eitrige Prostatitis, Cystitis und Urethritis.

Aus dem Protokoll seien hier nur die Verhältnisse des Pankreas hervorgehoben: Pankreas sehr dünn, sonst von regelmässiger, körniger Beschaffenheit, zeigt ebenso wie die lumbalen Lymphdrüsen in seiner Nachbarschaft eine intensiv dunkelbraune, z. T. auch sehr rötliche Farbe. Die mikroskopische Untersuchung ergab folgende Bilder: Die Drüsenläppchen sind meist etwas klein, aber sehr reichlich vorhanden; das interstitielle Bindegewebe erscheint an einzelnen Stellen etwas vermehrt und leicht zellig infiltriert. Die Epithelien der Drüsenläppchen, wie der Ausführungsgänge sind fast ausnahmslos angefüllt mit bräunlichem und gelblichem Pigment; ihre Kerne sind gut erhalten und intensiv färbbar. Das Pigment tritt sowohl in Form eckiger Schollen wie feiner, sehr kleiner Körnchen auf. Die letzteren geben fast nie die Eisenreaktion, während die ersteren eine sehr intensive graublaue Reaktion geben. Nicht selten sieht man in ein und derselben Epithelzelle eisenhaltiges und eisenfreies Pig-

[1]) Der Fall ist auch von Goebel (a. a. O. S. 505) benutzt worden.

ment liegen. In den Bindegewebsfasern war eisenhaltiges Pigment überhaupt nicht vorhanden, wohl aber fand sich an verschiedenen Stellen reichlich das feinkörnige, eisenfreie Pigment vor, das an einigen Stellen sogar in der Membrana propria der Drüsen zu liegen schien. Besonders deutlich und massenhaft lag es auch in der Muskularis der in dem interstitiellen Gewebe verlaufenden Arterien und Venen.[1])

Fall 2. Ebenfalls in Zürich im Juli 1891 von Dr. Lubarsch sezierter Fall.

Fibrinöse Pericarditis. Starke Braunfärbung von Milz, Leber, Herz und Jejunum. Pankreas grob anatomisch ohne wesentliche Veränderungen; nur die regionären Lymphknoten ebenfalls bräunlich gefärbt.

Der Fall wich von dem ersten insofern ab, als in Herz, Milz und Leber nur sehr wenig eisenfreies Pigment vorhanden war. In der Milz ausschliesslich in den Trabekeln, wo aber in einem und demselben Balken Bindegewebszellen mit eisenhaltigem und eisenfreien Pigment auffielen; in Herz und Leber sah man nur ganz vereinzelt im interstitiellen Bindegewebe eisenfreies Pigment. Im Pankreas war nur sehr wenig Pigment vorhanden; meist in den Epithelzellen eisenhaltiges, seltener eisenfreies Pigment; im Bindegewebe lag nur eisenfreies Pigment, aber ebenfalls sehr spärlich.

Fall 3 wird weiter unten näher beschrieben werden. Es handelte sich um einen Fall von Pankreascyste, die vor 7 Jahren operativ entfernt war; später schloss sich hieran eine indurierende Pankreatitis an, die schliesslich zum Tode führte. In diesem Falle war ebenfalls eisenhaltiges und eisenfreies Pigment vorhanden; letzteres überwog jedoch; beide Arten fanden sich ausschliesslich im alten und neugebildeten interstitiellen Bindegewebe, niemals in Drüsenzellen; das eisenfreie Pigment vielfach auch in der Media der Arterien. Ob in allen Fällen diese Veränderungen

[1]) Wenn Goebel (a. a. O. S. 597) von demselben Präparat angiebt: „im Bindegewebe des Pankreas kein Pigment", so liegt das wohl daran, dass ihm nicht gut gehärtete Präparate zur Verfügung standen, — er bezeichnet die Präparate S. 506 selbst als „äusserst schlecht konserviert". Die mir von Prof. Lubarsch übergebenen Präparate waren sofort in starkem Alkohol oder in Sublimat gehärtet worden und waren sehr gut erhalten. Daraus erklären sich wohl die abweichenden Befunde Goebel's.

als gleichwertige anzusehen sind, — auch in dem einen Falle von Pankreasblutung war hie und da eisenfreies Pigment vorhanden — soll hier nicht entschieden werden, da die ganze Frage der Hämochromatose hier nicht zur Diskussion steht. Es fragt sich nur, welche Bedeutung dem ganzen Process der Pigmentierung, die jedenfalls durch einen Zerfall roter Blutkörperchen veranlasst wird, für das Pankreas zukommt. Soweit sich das histologisch beurteilen lässt, scheint der Effekt ein sehr geringer. In dem 1. Fall, wo die Affektion so ausgedehnt war, dass kaum eine Drüsenzelle verschont schien, waren die Zellen zwar etwas klein, die Kerne aber sehr gut färbbar und unverändert. Die Zellen erscheinen also nicht geschädigt, auch ist es keineswegs sicher, dass die geringe Atrophie die Folge der Hämochromatose war, — sie konnte auch schon vorher bestanden haben —, ebensowenig, wie die geringfügige interstitielle Entzündung mit Sicherheit auf die Pigmentablagerung bezogen werden darf. Immerhin ist es wohl möglich, dass die massenhafte Ablagerung des auch chemisch nicht indifferenten Pigmentes die physiologischen Leistungen der Pankreasepithelien beeinträchtigt. Leider wurde damals — bei der Sektion im Jahre 1889 — eine besondere Untersuchung des Harns auf Zucker an der Leiche nicht vorgenommen.

Entzündungen des Pankreas.

Entzündungen des Pankreas sind im ganzen selten, wenn auch vielleicht nicht so selten, wie man nach den spärlichen Angaben in der Litteratur glauben muss. Am seltensten ist wohl die akute, zum Tode führende Pankreatitis. So ist es erklärlich, dass über sie bezüglich der pathologischen Anatomie wenig bekannt ist.

Nach der Virchow'schen Auffassung der Entzündung wird es, wie bei allen Organen, sehr schwer, die parenchymatöse Entzündung von der parenchymatösen (albuminösen) Degeneration zu trennen. Das zeigt sich auch in der Litteratur, wo vieles, was sekundäre Degeneration ist, als Entzündung beschrieben wurde; was z. B. von Friedreich, Eichhorst u. a. als akute parenchymatöse Pankreatitis bei hoch fieberhaften Krankheiten beschrieben ist, dürfte nach der neueren Anschauung über das Wesen der Entzündung nicht zu dieser, sondern in das Kapitel der regressiven Ernährungsstörungen gehören. Deshalb ist es auch für das Pankreas wie für andere Organe notwendig, sich

auf den Standpunkt der Cohnheim'schen Entzündungslehre zu stellen und einen Unterschied zwischen parenchymatöser und interstitieller Entzündung nur insoweit anzuerkennen, als sich die rein entzündlichen interstitiellen Veränderungen mit desorganisatorischen Processen im Parenchym verknüpfen können; sind diese vorwiegend, so mag man von einer parenchymatösen Entzündung sprechen. Wir teilen besser die Entzündungen des Pankreas nach ihrem Verlaufe in akute, subakute und chronische Formen ein und unterscheiden demnach akute eitrige Pankreatitis und chronische indurierende Pankreatitis und zwischen diesen beiden Formen steht die subakute, wo neben akut-entzündlichen Erscheinungen die Zeichen beginnender Induration bestehen.

Die akute interstitielle, eitrige Pankreatitis ist selten. Sie kann primär oder sekundär auftreten. Die primäre Form wird häufiger bei Männern als bei Frauen gesehen; unter 21 Fällen, die Fitz anführt, waren 17 männlichen, 4 weiblichen Geschlechts. Das Alter scheint keinen Einfluss zu haben.

Neugeborenes	1
20—25 Jahre	3
25—30 „	4
30—35 „	2
35—40 „	2
40—45 „	3
50—55 „	1
60—65 „	1
70—75 „	1

Die Dauer der Krankheit ist kaum je mit Sicherheit anzugeben, sie schwankt zwischen einigen Tagen und mehreren Monaten.

Bis $^1/_2$ Monat	4
„ 1 „	1
„ 2 „	3
„ 3 „	1
„ 5 „	2
„ 9 „	1
„ 11 „	2

Als Ursachen werden Quecksilbergebrauch, Missbrauch von Tabak und Alkohol, sogar Onanie angegeben, nach Mondiére ist Schwangerschaft, nach Schönlein Unterdrückung der Menses

für die Entstehung der Krankheit von Bedeutung. Das Vorkommen einer akuten traumatischen Pankreatitis als Folge einer das Epigastrium treffenden Kontusion, eines Stosses, Schlages, kann wohl von vorneherein nicht in Abrede gestellt werden; ist aber unbewiesen. Einleuchtender ist die Annahme, dass Pankreassteine, offenbar durch mechanische Reizung, unter Umständen eine Pankreatitis herbeiführen können.

In letzter Linie ist zur Entstehung einer akuten, zur Eiterung führenden Entzündung das Eindringen von Eiter erregenden Mikroorganismen nötig. Apriori sind drei Möglichkeiten hierfür anzunehmen. 1. eine hämatogene Entstehung, wobei die Eitererreger durch die Blutbahn ins Pankreas geschleppt sind; meist handelt es sich dann um eine metastatische Eiterung. 2. Die Eiterung ist aus der Nachbarschaft, z. B. von einem Ulcus ventriculi aus gegen das Pankreas vorgedrungen. 3. Die Eitererreger sind vom Darm aus die Ausführungsgänge hinauf gewandert. Für die hämatogene Entstehung habe ich unter den eigenen und in der Litteratur keinen Beweis gefunden, auch die Fortsetzung aus der Nachbarschaft ist selten. Dass die Infektion vom Darm und von den Ausführungsgängen her geschieht, ist von vorneherein wahr- und verschiedentlich angenommen, so von Orth; sicher festgestellt war es bisher noch nicht. Von der eitrigen Entzündung der Speicheldrüsen ist schon lange seit Virchow's Untersuchungen bekannt, dass der Process als Katarrh der Drüsengänge beginnt und auf die Läppchen sekundär übergreift. In neuerer Zeit hat nun Hanau festgestellt, dass auch bei Infektionskrankheiten die früher sogenannte metastatische Entzündung in dieser Weise entsteht. Der Process geht nach seinen Erfahrungen von einer eitrigen Entzündung der grösseren Speichelgänge aus, die in denselben stagnierenden Eitermassen enthalten grosse Mengen septischer Kokken, im weiteren Verlaufe erscheint der Eiter in den kleineren interacinösen Gängen stets auch kokkenhaltig, jedoch in geringerem Grade, dann tritt dasselbe Bild an den intraacinösen Gängen auf und vom centralen intraacinösen Gange aus erfolgt die eitrige Schmelzung des Drüsenläppchens, beginnend mit dem Untergang der Wandung des Tubulus; auch an den grösseren Gängen tritt später dieselbe Nekrose ein.

Ganz ähnlich verläuft die eitrige Pankreatitis. Diese Art und Weise des Entstehens ist jedoch bisher noch nicht beschrieben,

eine genauere Untersuchung und Darstellung des Vorganges erschien darum wünschenswert. Der zunächst beschriebene Fall zeigt das Hinaufwandern des Processes von den weiteren zu den feineren Ausführungsgängen an der allmählichen Abnahme des Katarrhs der Wandung und den geringer werdenden Eiteransammlungen in denselben. Die Beschreibung des nächsten Falles der vom Prof. Lubarsch in Zürich seziert wurde, rührt von ihm her, da er mir Untersuchungsmaterial nicht mehr zur Verfügung stellen konnte.

Fall III.

Akute eitrige Pankreatitis.

Patient war in der medizinischen Klinik zu Zürich nur wenige Stunden beobachtet; im Urin wurde kein Zucker nachgewiesen. Der bei der Sektion aus der Blase entnommene Harn zeigte ebenfalls keinen Zucker (Gährungsprobe)

Die Sektion (Dr. Lubarsch) ergab:

Eitrige Peritonitis; zwischen Leber und Zwerchfell viel dicker Eiter. Im Duct. choledochus dicht an der Ausmündungsstelle ein Gallenstein, an den sich bald andere anschliessen. Die Gallenblase enthält einige Steine. Der Duct. hepatic. ist stark erweitert. Der Kopf des Pankreas ist im ganzen vollkommen erhalten, aber von einigen Fettnekrosen durchsetzt. Die übrigen Teile des Pankreas sind total zerfallen und in eine von grünlichen und gelben Krümchen durchsetzte Masse verwandelt, besonders auch der Schwanz, der fast völlig sequestiert ist.

Zerfallene Thromben in den Mesenterialvenen und der Pfortader.

Mikroskopische Untersuchung des Pankreas. In den noch festen Partien des Pankreas, welche aber bereits eitrig infiltriert erscheinen, war meistens noch Pankreasstruktur zu erkennen, doch waren die einzelnen Läppchen weit auseinander gedrängt, vielfach komprimiert und die wenigsten Epithelzellen nahmen eine gute deutliche Kernfärbung an. Zwischen den auseinandergedrängten Läppchen finden sich reichliche Ansammlungen von Eiterkörperchen, dazwischen auch in geringerer Ausdehnung frischere und ältere Blutungen, sowie namentlich um die Ausführungsgänge herum geringere Wucherung des interstitiellen Bindegewebes. Die Ausführungsgänge selbst sind oft nur schwer aufzufinden, weil der Epithelbelag verloren gegangen ist, und weil sich reichlich bald längliche, bald unregelmässig gestaltete, mit Eiter und Diplo- und Streptokokken gefüllte Hohlräume vorfinden, von denen es oft schwer zu sagen ist, ob es Abscesshöhlen,

mit Eiter gefüllte Ausführungsgänge oder Venen sind. Nur an einzelnen der fraglichen Hohlräume lassen sich mit Mühe innerhalb der Eiterzellenmassen hohe cylindrische Epithelzellen nachweisen. Daneben finden sich dann auch noch mit Eiter gefüllte, an ihrer Muskulatur erkennbare Venen. Am klarsten sind die Verhältnisse an der Grenze des eitrig infiltrierten Gewebes und des anscheinend normalen. Nach diesen Stellen zu nimmt die eitrige Infiltration immer mehr ab, die Pankreasläppchen sind dann ziemlich gut erhalten, und die entzündlich-eitrige Infiltration ist vorwiegend in dem interstitiellen Gewebe vorhanden. Je mehr nun diese interstitielle eitrige Entzündung abnimmt, um so häufiger bekommt man Bilder von kleineren und grösseren Ausführungsgängen, die mit Eiterzellen vollgepfropft sind, zwischen denen reichlich desquamierte Cylinder-Epithelien liegen. Solche Bilder bekommt man auch noch in dem scheinbar normalen Gewebe zu sehen, wo interstitielle Entzündung ganz oder fast ganz fehlt. Hier ist dann auch der Epithelbelag der Ausführungsgänge oft noch erhalten, nur sind die Epithelien gelockert und werden von Leukocyten durchwandert, die von hier aus in das interstitielle Gewebe eindringen. Endlich kommt man zu den Teilen, wo reichliche Fettnekrosen vorhanden sind, und wo entzündliche Veränderungen nur äusserst spärlich auftreten. Hier sind dann auch die Veränderungen an den Ausführungsgängen geringer; oft liegen in einem solchen Lumen nur noch 6—8 Eiterzellen, zwischen und in denen sich dann aber immer ebenso wie in den Abscessen und Eiterhaufen der nicht sequestierten Partien reichlich die lanzettförmigen Diplo- und Streptokokken finden.

Von den feineren und feinsten Ausführungsgängen der Drüse aus findet dann die Einschmelzung des Parenchyms statt, wie dies in Fall III zu erkennen war und es kommt zur Bildung eigentlicher Abscesse, wenn man die Anhäufung von Eiter in den Ausführungsgängen nicht etwa auch schon als solche bezeichnen will, was kaum angehen dürfte.

Während anfänglich die Drüse von mitunter zahllosen miliaren Eiterherden durchsetzt ist (Fälle von Drasche, l. c. pag. 301, Frison, Friedreich, l. c. pag. 343, Musser), fliessen späterhin durch vermehrte Gewebsverschmelzung die Abscesse vielfach zusammen, und so kann es zu Eiteransammlungen kommen, die den Umfang einer Wallnuss und mehr erreichen. (Klob).

Fall IV.

Gallertkrebs des Duodenums und Pankreatitis suppurativa.

Krankengeschichte fehlt.

Männliche Leiche mit auffallend ikterischer Hautfärbung. Unterhautzellgewebe sehr fettreich, Muskulatur kräftig. Herz und Lungen ohne wichtigere Besonderheiten, in der Aorta stellenweise arteriosklerotische Herde. Nieren: An der Oberfläche zahlreiche Infarktnarben und linsen- bis kirschkerngrosse Cysten, zahlreiche Kalkinfarkte in der Marksubstanz. Die Leber ist stark vergrössert, sehr ikterisch, zeigt mit Eiter gefüllte Höhlen, die sich an der Oberfläche weich, fast schwappend anfühlen.

Zwischen Magen und Netz befindet sich eine Höhle mit Eiter gefüllt, dem Pankreas aufliegend, die vollständig abgesackt erscheint. Im Duodenum ist die Papille des Duct. choledochus nicht aufzufinden; an ihrer Stelle liegt ein länglicher gallertartiger Wulst. Dieser Tumor ragt bis in den Duct. pankreat. hinein. Der Duct. choled. ist sehr stark erweitert, bis unten hin gallig verfärbt.

Das Pankreas ist von zahllosen grünlich gelben Eiterherden durchsetzt; doch sieht man stellenweise auch noch feste, wie es scheint, erhaltene Pankreassubstanz.

Anatomische Diagnose: Gallertkrebs des Duodenums und Duct. pankreaticus. Eitrige Pankreatis. Leberabscesse. Abgesackter Abscess zwischen Magen und Netz. Allgemeiner Ikterus. Verfettung und Infarktnarben der Nieren.

Die mikroskopische Untersuchung bestätigt zunächst, dass in der That an vielen Stellen anscheinend normales Drüsenparenchym steht. Das Bindegewebe, das vielfach zwischen den Läppchen der Drüse, an wenigen Stellen auch innerhalb derselben (interacinös) verdickt erscheint, ist von Rundzellen durchsetzt, die um die Venen herum in grossen Mengen liegen. Auch die Umgebung eines grösseren vom Schnitt quer getroffenen Ausführungsganges ist dicht durchsetzt von Rundzellen. Das Cylinder-Epithel des Ganges ist zum grössten Teil von der Wand abgelöst, sonst aber wohl erhalten; im Centrum liegen nekrotische Haufen, z. T. formlose Detritusmassen, teils sind auch noch diffus gefärbte Zellen und Kerne undeutlich sichtbar, dazwischen Kokken, teils in Häufchen, teils zu kurzen Ketten angeordnet. Suchen wir nun eine Gruppe nekrotischer Drüsenläppchen auf, so gewinnen wir den Eindruck, dass der pathologische Process von der Mitte her nach aussen fortschreitet. In der Mitte völlige Nekrose, aussen rings herum Drüsenacini scheinbar ganz intakt, dazwischen ein Gürtel von untergehenden Acini in den verschiedensten Stadien des Zerfalls; erst verliert das Zellplasma seine Klarheit, dann verschwinden die Konturen der Zellen und ihre regelmässige Ordnung, die Kerne werden trübe und eckig, weiterhin sieht man in dem Acinus, wie er durch Bindegewebszüge angedeutet ist, schwachgefärbte Schollen und hie und da noch einen Kern, und schliesslich verschwindet jede Form. Auffallend dabei ist die sehr geringe Infiltration der Umgebung.

Der Verlauf der Krankheit wird folgender gewesen sein:

Vom Darm her, vielleicht von ulcerierten Krebsteilen aus, sind Eiterung erregende Mikroorganismen den Ausführungsgang des Pankreas hinaufgewandert und haben in ihm einen desquamativen Katarrh hervorgerufen. Von dem centralen interacinösen Gang aus hat dann die Einschmelzung der Läppchen begonnen. Der Process gleicht also ganz dem bei eitriger Entzündung der Speicheldrüsen.

Es ist jedoch wohl nicht immer der Weg der Eitererreger bis zum Parenchym ein so weiter, sondern sie können auch direkt die Wandung des Ausführungsganges verlassen und in das periglanduläre und interlobuläre Gewebe eindringen, von hier aus Eiterung und Nekrose des Drüsenparenchyms hervorrufend. Dies scheint aus dem mikroskopischen Bilde von Fall VI hervorzugehen. Dieser Fall bei einem 10 Tage alten Kinde zeigt zugleich, wie schnell die Zerstörung des Pankreas durch eitrige Entzündung vor sich gehen kann.

Fall V.

Der Fall, der von Herrn Dr. G. Frank in Wiesbaden beobachtet und mir durch Vermittlung von Prof. Lubarsch zur Verfügung gestellt ward, betraf eine ca. 60jährige Frau, die seit einigen Jahren über parametritische Beschwerden und Gallensteinkoliken zu klagen hatte. 2 Tage vor dem Tode plötzlicher Kollaps, heftige Schmerzen im Unterleib. Diagnose: Peritonitis in Folge von Ruptur der Gallenblase. —

Sektion (Dr. Frank): Alle Organe gesund. Keine Peritonitis. Gallenblase klein, fest angefüllt mit Steinen, der Ductus hepaticus durch Steine verschlossen, ebenso ein Teil des choledochus; ductus pankreatitis erweitert. Pankreas stark vergrössert, auf dem Durchschnitt und in dem umgebenden Fettgewebe kleine gelbliche bis rötliche Herde; in dem duct. Wirsungianus ein Gallenstein.

Mikroskopische Untersuchung. Die mikroskopische Untersuchung ergab das gewöhnliche Bild einer diffusen, nicht ganz frischen eitrigen Pankreatitis: an einzelnen Stellen befanden sich grössere mit Eiter angefüllte Höhlen, von denen nicht mehr festgestellt werden konnte, woraus sie entstanden waren; an anderen Stellen dagegen sieht man deutlich, wie die Höhlen Ausführungsgängen entsprechen, deren Epithel wenigstens teilweise erhalten geblieben ist; an solchen Orten, wo die Eiterung geringfügig ist und nur zwischen den einzelnen Läppchen eine Verbreiterung und gewisser Zellreichtum des Bindegewebes auffällt, sieht man die kleinen Ausführungsgänge mit Bacillen vollgepfropft, die ganz die Charaktere des bacterium coli

commune tragen. Ähnliche Eiterherde, wie im Pankreas, finden sich auch in dem umgebenen Fettgewebe, das im übrigen auch die Veränderungen der Fettnekrose darbietet. Die einzelnen Drüsenläppchen sind teils auseinandergedrängt durch die Eiterinfiltration, teils sind sie in Abscessbildung mit aufgegangen; ihre Epithelien sind stellenweise nekrotisiert, oder an der Grenze der Eiterung komprimiert und atrophisch.

Also auch in diesem Falle kann kein Zweifel sein, dass die Eiterung von den Ausführungsgängen aus entstand. Die Erweiterung derselben durch die Cholelithiasis gab dem Bacterium coli commune Gelegenheit von dem Darme aus in das Pankreas einzuwandern und dort eine diffuse interstitielle eitrige Entzündung hervorzurufen.

Fall VI.

Pankreatitis suppurativa.

Knabe, 10 Tage alt.

Sektion: Obducent: Dr. Lubarsch: Keine Spuren äusserer Gewalt. Mittlerer Ernährungszustand; Unterhautzellgewebe von mässigem Fettreichtum. Muskulatur mässig entwickelt, von hellroter Farbe.

Abdomen leicht aufgetrieben. Beim Eröffnen derselben eine im ganzen klare, leicht rötlich gefärbte, mit fibrinösen und gallertartigen Flocken untermischte Flüssigkeit, etwa 200 ccm. Die Nabelvenen enthalten wenig Cruormassen, ihre Wandungen auch auf dem Durchschnitt völlig intakt. Nabelarterie leer, auch ohne Veränderungen. Zwerchfellstand beiderseits 4. Rippe.

Das Herz entspricht der Körpergrösse. Ventrikel und Vorhöfe von normaler Weite. Klappenapparat leicht blutig imbibiert. Nirgends Blutungen im Endo- oder Epikard.

Beide Lungen in den Oberlappen vollkommen lufthaltig. Die Unterlappen blutreich, an einzelnen Stellen von dunkel-blaurötlicher Farbe, hier etwas eingesunken. In den Bronchien der Unterlappen zum Teil eitriger Schleim. Bronchialdrüsen und Halsorgane unverändert.

Milz gross, auf dem Durchschnitt dunkelschwarzrot.

Nebennieren von mässiger Grösse.

Nieren normal gross, Kapsel leicht abziehbar, auf dem Durchschnitt von mässigem Blutreichtum und graugelber Farbe.

Im Duodenum gelblicher Brei. Die Papille des Duct. choledochus ist sehr deutlich, der Duct. choledochus ziemlich weit, der Duct. pankreaticus von hier aus nicht auffindbar.

Im Magen ebenfalls gelbliche Flüssigkeit, Schleimhaut gerötet, aber sonst ohne Besonderheiten.

Die Leber ist besonders im rechten Lappen auf der vorderen und hinteren Fläche mit ziemlich mächtigen, mehr oder weniger fest adhärierenden fibrinösen Auflagerungen bedeckt. Auf dem Durchschnitt blutreich, trübe, von dunkelbraunroter Farbe.

Das Pankreas ist auffallend gross, derb, zeigt bereits aussen stellenweise deutliche Verfärbung. Auf dem Durchschnitt stark gerötet und an verschiedenen Stellen von kleinen Abscessen durchsetzt. Auch vom Pankreas aus ist der Duct. pankr. zunächst nicht zu finden.

Vena lienalis sowie der Stamm der Pfortader sind vollkommen intakt.

Die Serosa der Dünndärme stellenweise getrübt und gerötet, Schleimhaut derselben gerötet, Follikel und Peyer'sche Haufen geschwellt.

An den Harn- und Geschlechtsorganen nichts besonderes.

Mesenterialdrüsen, periportale und peripankreatische Drüsen stark vergrössert, auf dem Durchschnitt teils rötlich, teils gelblich.

An Schädel, Gehirn und Gehirnhäuten nichts besonderes.

Anatomische Diagnose: Eitrige Pankreas- und Lymphdrüsenentzündung, fibrinös-exsudative Pertonitis. Akute Enteritis. Stauungsmilz und -Leber, trübe Schwellung der letzteren. Eitrige Bronchitis.

Mikroskopische Untersuchung des Pankreas: Die Veränderungen sind im ganzen Organ annähernd die gleichen. Verfolgen wir zunächst einige der kleineren Abscesse von etwa $^2/_3$ mm Weite durch mehrere Schnitte, so erkennen wir bald, dass die Abscesshöhlen mit einander in Verbindung stehend einen ziemlich gleichmässig weiten leicht geschlängelten Schlauch bilden, dass es sich also auch in diesem Falle, wie in dem vorigen, um einen Ausführungsgang der Drüse handelt, der von Eiterkörperchen und Detritus gefüllt ist; das wird gesichert durch die allerdings nur spärlich aufzufindenden Überreste der Cylinderzellen, die früher die Wand des Ganges auskleideten, jetzt aber abgestossen und zu einem grossen Teile auch schon völlig unkenntlich oder zerfallen sind. Nicht überall ist es freilich möglich, auf diese Weise zu entscheiden, ob es sich um mit Eiter gefüllte Ausführungsgänge oder Venen handelt. Den Hauptinhalt, wie gesagt, bilden Eiterkörperchen und unkenntliche formlose Zerfallsmassen. Dazwischen finden sich an vielen Stellen Haufen von Kokken und kurze dicke Stäbchen, die dem Bact. coli commune gleichen und wohl auch dafür anzusprechen sind. Die nächste Umgebung dieser Abscesshöhlen ist total nekrotisch, nur von spärlichen, schwach gefärbten Flocken, den Resten von Bindegewebskernen oder Leukocyten, durchsetzt. Von den Auführungsgängen her sieht man Haufen von Kokken in das interstitielle Gewebe eindringen, wo sich dann an vielen Stellen Ansammlungen von Leukocyten bilden, oder es ist auch schon zu Einschmelzung des Gewebes gekommen, und ein kleiner Abscess hat sich gebildet. Die feineren Ausführungsgänge, die etwa einem Läppchen angehören, sind nirgends recht erkennbar, denn ebenso, wie das übrige Parenchym der Drüse, sind sie stark verändert und ihre Zeichnung verwischt. Bei der Betrachtung der Drüsenläppchen fällt neben den Veränderungen des Parenchyms gleich eine ausserordentlich starke Füllung der Venen auf; an einigen Stellen ist es auch zu kleinen Blutaustritten in das Gewebe gekommen. Mitunter finden sich auch Gefässe thrombosiert, oder mit Eiterzellen gefüllt. Die Parenchymmassen betreffend kann man schon mikroskopisch oder bei Lupenvergrösserung an

gefärbten Schnitten eine Farbendifferenz erkennen: Einzelne Partien, besonders am Hilus der Läppchen, in der Gegend der Ausführungsgänge, erscheinen gelblich, die übrigen Teile sind rötlich tingiert. Bei mikroskopischer Betrachtung der rötlich gefärbten Teile gelingt es kaum irgendwo, einen Acinus deutlich zu erkennen. Das Protoplasma der Zellen ist trübe, die Konturen verwischt, das Lumen ist verloren; die Zellkerne, sonst bläschenförmig, erscheinen hier nur als bald runde, bald unregelmässige Flocken mit schwacher gleichmässiger Färbung; die Zellen des interstitiellen Gewebes sind ebenso undeutlich. An einigen Stellen, es sind dies die gelblich erscheinenden, verliert sich die Färbung, und jede Struktur schwindet; an ihre Stelle tritt eine granulierte oder aus unregelmässigem Netzwerk bestehende Masse. Es sind das total nekrotische Partien.

Bei längerer Dauer der Krankheit hätte sich bei dem Pankreas dieses Kindes wohl dasselbe Bild ausgedehnter Nekrose entwickelt, das der Schwanz des Pankreas in Fall III darbot. (cf. Seite 19, 20).

In diesem Falle waren nämlich, wie schon oben erwähnt, Mittelstück und Schwanz des Pankreas total zerfallen und in eine von grünlichen und gelben Krümchen durchsetzte Masse verwandelt, besonders auch der Schwanz, der fast völlig sequestriert erschien. Die mikroskropische Untersuchung dieser Teile ergab: In den sequestrierten Partien des Pankreas ist kaum eine Andeutung von Pankreas-Struktur vorhanden, sondern man findet nur bald grössere, bald kleinere Schollennekrotischen Gewebes vor, welches über und über mit Eiterzellen besetzt ist, deren Kerne gelappt oder fragmentiert und vielfach nur noch schlecht färbbar sind. Innerhalb dieser Partien ist die Ansammlung von Mikroorganismen eine geradezu kolossale. Bei der Färbung nach der Weigertschen Methode finden sich ausschliesslich lanzettförmige Diplo- und Streptokokken, die bald innerhalb der Zellen, bald zwischen ihnen liegen. Bei Färbung mit Boraxmethylenblau findet man daneben auch noch spärlich ziemlich grosse, dicke Bacillen (wahrscheinlich Bact. coli commune).

Solche ausgedehnten Vereiterungen im Pankreas sind wiederholt beschrieben: Ballie, Percifal, Perle, Fletscher, Kilgoure, Riboli, Moore, Frison. Es sind auch Fälle beschrieben, wo nicht das ganze Pankreas, sondern nur ein Teil desselben von der Eiterung ergriffen und in einen rundlichen Abscess umgewandelt war, wo also wohl nur in beschränktem Gebiete den Mikroorganismen der Eintritt in das Gewebe ermöglicht war. (Roddick, Smith, Shea, Bamberger, Mass.

Genl. Hosp. Rec., Percifal, Moore, Founier, St. Georgés Hosp. Rep., A. Thierfelder.)

Die Mikroorganismen, die bei der Eiterung im Pankreas gefunden wurden, sind verschiedener Art. Bei Fall III fanden sich in dem sequestrierten Teile des Pankreas spärlich ziemlich grosse, dicke Bacillen, die wohl für Bact. coli commune anzusehen sind. Dasselbe Bacterium wurde im Fall V nachgewiesen. Eine gleiche Beobachtung von Fleiner liegt vor, er konnte bei ischämischer Nekrose des Pankreas auf Plattenkulturen aus dem Parenchymsafte neben einer anderen Bakterien-Art, die nicht näher identificiert wurde, Bact. coli comm, rein züchten. Ausser dieser Art fanden sich bei Fall III in nekrotischen wie in gesunden Teilen lanzettförmige Diplo- und Streptokokken bald in, bald zwischen den Zellen.

Bakteriologische Untersuchung (Prof. Lubarsch) Fall III. Zur Kultur wurde Eiter an der Grenze der gesunden Partien entnommen und Agar-Platten angelegt, die bei 37° gehalten wurden. Nach 24 Stunden hatten sich reichliche, äusserst feine weissliche Herde entwickelt, welche bei Betrachtung mit schwacher Vergrösserung rundlich, leicht gezackt und an den Rändern granuliert erschienen. Bei starker Vergrösserung angesehen, fanden sich hier ausschliesslich mehr oval gestaltete Diplokokken, welche mitunter auch Reihen von 6—8 Gliedern bildeten. Im Agarstrich bildeten sich feine tropfenförmige Kolonien aus, die sich an der Oberfläche nicht weit peripherisch verbreiterten. Ebenso war das Wachstum im Agar-Strich. Auf Gelatine wuchsen sie gar nicht. In Bouillon vermehrten sie sich rasch, bildeten grössere Ketten, und fanden sich bald als flockiger, bald als wolkiger Niederschlag am Boden des Reagensglases. Für Kaninchen waren sie pathogen. Nach Einführung geringer Massen in die Bauchhöhle, starben die Tiere in 48 Stunden an Peritonitis und allgemeiner Sepsis. Bei subkutaner Impfung trat der Tod erst nach 72 Stunden ein. Nach alledem schien es wahrscheinlich, dass es sich um den Diplokokkus pneumoniae Fränkel handle. Allein es konnte an dieser Anschauung nicht festgehalten werden, da diese Mikroorganismen auf Agar 14 Tage ihre Lebensfähigkeit behielten und auch erst nach 8 Tagen ihre Virulenz eingebüsst hatten. Immerhin muss es sich um einen sehr nahe verwandten Organismus gehandelt haben.

Ein ganz ähnliches Resultat hatte die Untersuchung von Fall VI; sie ergab neben Bact. coli comm. reichliche Mikroorganismen, die dem Diplokokkus pneumoniae Fränkel erstens in ihrem morphologischen Verhalten völlig glichen; zweitens aber auch in ihrem biologischen; die Kulturen wuchsen in gleicher Weise, nach 5 Tagen waren die Kolonien auf Agar abgestorben; Kaninchen starben nach intraperitonealer Impfung nach 16 bis 24 Stunden, bei subkutaner nach 30—36 Stunden.

Fitz teilt einen Fall mit, der nach der bakteriologischen Seite hin untersucht ist. Es fanden sich im nekrotischen parapankreatischen Fettgewebe:

1. Ein verflüssigender, fluorescierender Mikroorganismus, der als zarter kurzer Stab erschien, halb so gross wie ein Tuberkelbacillus.

2. Ein dem Staphylococcus pyogenes citreus sowohl im Wachstum wie im mikroskopischen Bilde gleichender Mikroorganismus.

3. Ein sehr kurzes, ziemlich dünnes, nicht verflüssigendes Stäbchen, welches auf der Oberfläche von Gelatine und Agar dünne, etwas graue, beinahe durchschneidende und stark gerunzelte Häutchen bildete.

4. Ein Organismus fand sich in grosser Menge. Die Kulturen wuchsen als feine perlenartige Kolonien am Impfstich entlang mit einem flachen grauen Scheitel, der sich 2—3 mm über die Oberfläche hin ausdehnte. Die mikroskopische Untersuchung zeigte kurze dicke Stäbchen. Sie verflüssigten die Gelatine nicht.

In den 5 von uns untersuchten Fällen (Fall III, IV, V, VI und VII) konnten durch die bakteriologischen Untersuchungen 2 mal mit Sicherheit Mikroorganismen aus der Gruppe des Diplokokkus pneumoniae Fränkel nachgewiesen werden (Fall 3 und 6), 2 mal wurden dieselben nur mikroskopisch nachgewiesen, nur 1 mal fand sich bacterium coli commune allein vor. (Fall V.) Es scheint demnach, als ob gerade die primären eitrigen Pankreasentzündungen durch nur ausnahmsweise in den Darmkanal hineingelangende Organismen erzeugt werden. —

Nachdem wir gesehen haben, dass die primäre eitrige Pankreatitis dadurch entsteht, dass Eitererreger verschiedener Art den Aufführungsgang hinaufwandern in das Drüsengewebe, kommt die Frage, warum denn diese Krankheit doch relativ so selten ist, während doch Mikroorganismen aller Art stets im Darm vor

der Ausmündungsstelle des Duct. wirsungianus sich aufhalten werden. Es muss eben noch eine veranlassende Ursache hinzukommen, die den Mikroben die Einwanderung ermöglicht. Aber welcher Art ist diese?

Bei der eitrigen Parotitis stellt Hanau die Aufhebung der Drüsensekretion als Bedingung für die Möglichkeit des Eindringens der Organismen hin. In gleicher Weise kommt es auch bei genügender Harnentleerung sehr selten zu einer schweren Cystitis oder gar zu Pyelonephritis. Ein ähnliches Verhalten wird man auch für die eitrige Pankreatitis anzunehmen haben. Thatsächlich lässt sich aber nur in wenigen Fällen eine derartige Ursache wahrscheinlich machen.

1. Zunächst wäre an eine akute parenchymatöse Degeneration, wie sie bei Typhus und anderen Infektionskrankheiten vorkommt, zu denken; ein Beleg hierfür fehlt; in den allermeisten Fällen von eitriger Pankreatitis sind die auf eine Erkrankung des Pankreas hinweisenden Erscheinungen bei sonst gesunden Leuten aufgetreten.

2. Eine weitere Veränderung des Prankreas, die zu Funktionsstörungen Veranlassung geben könnte, ist die chronische interstitielle Entzündung, die Induration. Wir finden die Zeichen hiervon zugleich mit Eiterung in den Fällen von Parle, Rokitansky, Klob, Frison, Shea und Musser. Doch mag die Induration hier ja auch sekundär sein und das ist vielleicht viel wahrscheinlicher; aus den klinischen Erscheinungen, soweit bekannt, lässt sich nicht feststellen, was das primäre war.

3. Fettnekrosen können manchmal den Anlass gegeben haben. Wir finden sie bei Eiterung erwähnt von Fitz, in anderen Fällen mögen sie übersehen oder falsch gedeutet sein. Man kann sich den Gang des Processes wohl denken: Absterben von Fettgewebe, Unfähigkeit dieser Gewebe, einwandernden Pilzen zu widerstehen, um sich greifender Zerfall und Eiterung. Es ist hier jedoch daran zu erinnern, dass Fettnekrosen im Pankreas und in seiner Umgebung durchaus nichts seltenes sind. Weiter muss auch daran gedacht werden, dass vielleicht das Verhältnis ein umgekehrtes ist, dass die Fettnekrosen erst eine Folge von Entzündungen in der Nachbarschaft sind, denn gerade in solchen Fällen, wo eine rasche Entwicklung der Krankheit von den Ausführungsgängen aus eintrat z. B. in Fall III und V, waren die

Fettnekrosen in den peripheren Partien des erkrankten Organes am reichlichsten, so dass eine sekundäre Entstehung derselben eventuell durch Thätigkeit von Mikroorganismen durchaus wahrscheinlich ist.

4. Ähnlich können Blutaustritte im Pankreas einen locus minoris resistensiae bilden, da nach den Untersuchungen von H. Buchner (Centralblatt für Bakteriologie, Bd. V No. 25), Lubarsch (Centr. f. Bakt. VI. 18—20) u. a. wenigstens für gewisse Mikroorganismen gerade durch den Zufall roter Blutkörperchen Nährstoffe geliefert werden. Die Infektion könnte hier wohl auf dem Wege der Blutbahn erfolgen, ebenso wie bei Fettnekrosen.

5. In 2 Fällen, von Shea und Drasche, wurde im Abscess ein Askaris gefunden. Doch erscheint es wahrscheinlich, dass die Tiere in den ausgebildeten Abscess eingewandert sind, vielleicht erst nach dem Tode.

6. Zustände, die eine Stauung im Duct. pankreaticus veranlassen, mögen die Einwanderung in die Drüse anbahnen. In erster Linie kommen hier Pankreassteine in Betracht, die ausser Stauung noch durch mechanische Reizung einen Katarrh der Ausführungsgänge bewirken. Solche wurden gefunden von Roddick und Portal. Aber auch hier ist wieder zu bedenken, dass Steine häufiger ohne Eiterung gefunden werden. Bei meinen Fällen bestand das eine Mal Cholelithiasis, vielleicht hat ein Gallenstein den Duct. pankr. komprimiert und zu Zersetzungsvorgängen Anlass gegeben. In dem anderen ist wohl das ulcerierende Carcinom an der Ausmündungsstelle des Ganges für das Eintreten der Eiterung von Bedeutung gewesen. —

Doch erscheint es überhaupt im Ganzen zu weit gegangen für die Enstehung der Pankreatitis besondere grob anatomisch erkennbare Zustände des Pankreas als Vorbedingung anzunehmen. Wenn trotz der steten Anwesenheit von Mikroben im Darm die eitrigen Pankreasentzündungen zu den Seltenheiten gehören, so kann das auch noch an anderen Dingen liegen. 1. Ist ein Teil der Organismen, die als Ursache der Eiterung gefunden wurden durchaus nicht konstant im Darm vorhanden (Diplokokkus Fränkel, Streptokokken). 2. Kann eine Veränderung in der chemischen Zusammensetzung des Pankreas- und Darmsaftes die Ursache sein, dass fakultative pathogene Organismen ihre krankmachende

Eigenschaften entfalten. Etwas derartiges spielt sicher eine Rolle, wenn Cholelithiasis vorhanden ist und es zu einer Stagnation der Galle in den Gallenwegen kommt; aber auch ohne diese gröberen Veränderungen mögen die Lebensbedingungen für die Mikroorganismen im Darm sehr verschiedenartige sein. 3. Kann die an und für sich wechselnde Virulenz der Spaltpilze in Betracht kommen.

Das Bild einer eitrigen Pankreatitis ist schon oben bei Besprechung der Entstehung vom Ausführungsgange aus angegeben. Der Eiter kann sich als zahlreiche kleinste Herde durch die ganze Drüse zerstreut finden oder auf einen Teil beschränkt bleiben; oder er bildet einzelne kleine und grosse Abscesse, da und dort im Organ. Oder die ganze Drüse ist von Eiter umspült; er hat ganze Stücke derselben zerfressen, er hat sie vollständig von ihrer Umgebung abgelöst, zum Absterben gebracht, einen Sequester aus ihr gebildet. Der Eiter kann auch eine jauchige Beschaffenheit annehmen, und gerade dann kann es zum Absterben und gangränösem Zerfall grösserer Abschnitte der Drüse kommen. Man hat dann eine grosse peripankreatische Abscess- und Jauchehöhle, in der die nekrotischen Drüsenteile liegen. Dieselben können auch während des Lebens durch den Darm entleert werden, worauf sogar Heilung eintreten kann. (Chiari.) Es ist in diesen Fällen allerdings nicht sicher zu bestimmen, ob die Nekrose durch die Entzündung oder umgekehrt die Entzündung durch die Nekrose hervorgerufen ist.

In der Umgebung des eitrig-infiltrierten Pankreas kommt es zu reaktiver Entzündung, zu einer circumscripten Peritonitis. Durch so gebildete feste Verwachsungen wird, wie Fall IV zeigte, der Pankreas-Abscess abgekapselt. Wir finden derartige Absackungen bei den Fällen von Frison, Musser, Moore, Roddick, Smith. Es kann aber auch durch einen Durchbruch des Eiters in die Bauchhöhle eine allgemeine Peritonitis hervorgerufen werden, wie es bei dem Patienten von Friedreich, Moore und Perle und ebenso in meinem 3. und 6. Fall geschah. Nach vorausgegangener adhäsiver Peritonitis kann ferner eine Eröffnung in den Magen oder Darm stattfinden; Fletscher berichtet den Durchbruch eines Pankreasabscesses in das Duodenum, Hoggarth in den Darm. Thrombosen von Venen ist eine nicht seltene Komplikation, besonders der Vena lienalis und portae.

(Drasche, Bamberger, Musser), in einem Falle auch der Ven. femoralis (St. Georgs Hosp. Rep.), und dadurch erklären sich auch leicht Abscesse der Leber (Drasche, Frison). In einem Falle von Moore war ein Pankreasabscess in die Art. pankr.-duodenalis durchgebrochen. Einen Abscess in der Submukosa des Magens fand Klob; Smith einen im Diaphragma über der Milz. Abscesse in einzelnen kleinen Lymphdrüsen in der Nähe des Pankreas erwähnt Smith, auch in unserem Falle 6 bestand Lymphdrüseneiterung.

Die Milz ist bemerkenswerter Weise meistens nicht vergrössert und von normaler Konsistenz. Dies ist besonders beachtenswert auch in den Fällen, in denen ein thrombotischer Verschluss der Ven. lienalis oder portae angegeben ist. In Kilgour's Falle war die Milz um ein Drittel vergrössert. Die Krankheit hatte 11 Monate gedauert, die Ven. lienalis war nicht obturiert. Ikterus fand sich meist geringen Grades in den Fällen von Riboli, Roddick, Frison, Shea, Moore. Im Falle von Frison bestand starker Ikterus, bei der Sektion fanden sich zahlreiche Abscesse in der Leber.

Es muss hier noch auf einen Punkt näher eingegangen werden; es ist das die sog. Pankreatitis hämorrhagica. Früher nahm man eine solche meistens an in den Fällen, wo rasch eine Blutung in und um das Pankreas zum Tode geführt hatte. Es sind hier zu nennen Fälle von Löschner, Oppolzer, Hooper, Hilty, Guillery, Farge, Whitney, Balser, Haidlen, Eichhorst, Amidon, Pinkham und Whitney, Osler und Hughes, Hirschberg, Birch-Hirschfeld, Putnam und Whitney, Dittrich. Bei genauer Sichtung der bekannten Fälle hat sich herausgestellt, dass ein grosser Teil der als Pankreatitis hämorrhagica bezeichneten Fälle eine anderweitige Ursache für die Blutung hatte und dass die entzündlichen Erscheinungen eine Folge der Blutung waren. Es ist ja nicht unwahrscheinlich, und kann auch nicht geleugnet werden, dass bei einer akuten Entzündung durch Schädigung der Gefässwandungen kleinere Blutaustritte stattfinden können im Pankreas, wie in anderen entzündeten Organen. Diese Form fällt jedoch nicht unter die Bezeichnung der hämorrhagischen Pankreatitis, sondern darunter rubrizierte man Formen, wo der Blutaustritt weit vorherrschte, und hier fehlt oft überhaupt ganz der Beweis von einer Entzündung.

Fitz hält am Vorkommen einer Pankreatitis hämorrhagica

fest und hat aus der Litteratur neben 16 Fällen von Pankreas-Hämorrhagica 17 von hämorrhagischer Pankreatitis zusammengestellt. Doch scheint diese Einteilung ziemlich willkürlich zu sein. Er sagt darüber: Wenn die anatomischen Erscheinungen nicht genügen, die Diagnose einer Entzündung zu stellen, so ist es zulässig, hierfür die Symptome zu gebrauchen. Wenn die allgemeinen Symptome von Entzündung vorhanden sind, und das Pankreas wird beschrieben als mit Blut infiltriert, so ist eine derartige Vereinigung von Symptomen und Läsion eher unter die Entzündungen, als unter die Hämorrhagien zu klassifizieren. Solche Fälle wie VIII und XX (Reynolds and Gannet und Hilty) haben manche gemeinsame Züge; der letztere ist jedoch unter die hämorrhagische Pankreatitis rubriziert, weil er klinisch als ein Fall von Perforations-Peritonitis aufgefasst war, der erstere ist zu den Hämorrhagien gestellt, weil das klinische Bild nicht das eines entzündlichen Processes war. Ein derartiges Prinzip der Einteilung dürfte doch ganz unhaltbar sein.

Dittrich veröffentlichte 1890 einen Fall von Pankreatitis acuta hämorrh. Der Kopf der Drüse liess mikroskopisch die normale Form der Drüse erkennen, mikroskopisch fand sich hier kleinzellige Infiltration um die Gefässe und auch sonst im interstitiellen Bindegewebe, jedoch nicht diffus, die Zellen zeigten keine Kernfärbung mehr und zeigten häufig Andeutung von Zerfall zu einem körnigen Detritus. Das Mittelstück und der Schweif der Drüse waren in eine schwarzbraune, an vielen Stellen schon bei leisestem Druck fast zerfliessende Masse umgewandelt; der grösste Teil bestand aus einer gleichmässigen körnigen Zerfallsmasse, in der sich neben ganz vereinzelten weissen Blutkörperchen frischere und ältere Blutextravasate vorfanden. Hier dürfte doch kein Grund vorliegen, eine hämorrhagische Entzündung anzunehmen, die Entzündungserscheinungen im Kopf der Drüsen sind viel eher als sekundäre aufzufassen, durch den Reiz abgestorbener Teile hervorgerufen. Dass, wenn einmal Blutungen eingetreten sind, entzündliche Reizungserscheinungen bis zum höchsten Grade sich einstellen können, dass dafür die Absonderung der Drüse, deren offene Verbindung mit dem Darm, ihre grosse Neigung zu Fäulnis, die Nähe des Bauchfelles verhängnisvoll werden können, ist einleuchtend genug. (Seitz.)

Ziegler nimmt gleichfalls eine Pankreatitis hämorrh. an.

Ebenso Orth: „Meistens ist die parenchymatöse Pankreatitis mit Blutungen verbunden, welche in manchen Fällen so bedeutend waren, dass das ergossene Blut durch den Duct. pankr. in den Darm abgeführt wurde. Es ist möglich, dass auch ein Teil der tötlichen Blutungen als Teilerscheinung einer Pankreatitis aufzufassen ist.“ Eichhorst sagt bei der akuten interstitiellen Pankreatitis: „Das entzündete Organ erscheint vergrössert und auffällig bluthaltig. Nicht selten kommt es zu mehr oder minder umfangreichen Blutaustritten und es finden hier augenscheinlich Übergänge zu der akuten Pankreasblutung statt, wie sie (bei der Hämorrhagie des Pankreas) geschildert worden ist.“ Seitz schliesst sein Kapitel über Entzündung des Pankreas mit Blutung: „Entzündung als Ursache beträchtlicher, massiger Blutungen in das Pankreas ist bis jetzt noch nicht so klar und strenge bewiesen, wie man es wünschen möchte“, eine Anschauung, der wir uns durchaus anschliessen müssen.

Die sekundäre akute interstitielle Pankreatitis kann erstlich durch Fortpflanzung eines Entzündungsprocesses aus benachbarten Organen auf das Pankreas entstehen. Hierher ist vielleicht der Fall von Gallertkrebs des Duodenums zu rechnen, sowie der von A. Thierfelder in seiner pathologischen Histologie, Erklärung zu Taf. XIX Fig. 6, mitgeteilte Fall, wo in dem den Duct. Wirsungianus begleitenden Bindegewebe kleine, bis in die Drüsensubstanz vordringende Abscesse nachgewiesen wurden, nachdem ein tiefes Ulcus ventriculi, dessen Grund das Pankreas bildete, eine Ansiedelung pyogener Organismen in dieser Drüse ermöglicht hatte; ferner ein Fall von Chiari, wo ein anscheinend primäres Ulcus ventriculi sich fand. Jedenfalls ist diese Entstehungsart sehr selten, der Überzug des Pankreas scheint dem Vordringen der Entzündung grossen Widerstand zu leisten. Zweitens soll sie metastatisch im Gefolge von Pyämie und Puerperalfieber gesehen sein, indem es in der Bauchspeicheldrüse in gleicher Weise wie in anderen inneren Organen zu Bildung von Abscessen kommt. Aber nicht jede hämatogene eitrige Pankreatitis braucht metastatisch zu sein, sie kann scheinbar auch primär sein; die Mikroorganismen sind von aussen irgendwo eingedrungen, haben an der Eingangspforte keine pathologischen Erscheinungen hervorgebracht; auf dem Wege der Blutbahn werden sie dem Pankreas zugeführt und finden hier günstige Bedingung zur Fortentwickelung.

Diese Entstehungsart lässt sich mit der der Osteomyelitis vergleichen, doch ist sie mit Sicherheit noch nie nachgewiesen.

Eine dritte Art der sekundären akuten Pankreatitis ist in den Beziehungen dieser Drüse zur Parotis gesucht worden. Es liegt nicht ferne, bei der Beziehung der Parotitis zu Hoden und Ovarien auch daran zu denken, es könnte vielleicht zuweilen bei Parotitis auch eine Entzündung der Bauchspeicheldrüse entstehen. Beobachtungen von Canstatt, Battersby, Andral und Mondiére, Roboica vermögen dies nicht zu beweisen. Der Fall von Schmackpfeffer ist auch nicht ausreichend: Ein syphilitisches Mädchen wird nach der Entbindung einer Sublimatkur unterworfen; Speichelfluss trat auf; als er geringer wurde Durchfälle, Fieber, Brechneigung, tiefsitzender Schmerz in der Magengegend; 24 St. vor dem Tode plötzlich beiderseitige Parotitis; bei der Sektion fand man neben Parotitis das Pankreas geschwollen, gerötet, blutreich und von beträchtlicher Konsistenz. In dieser Frage gilt noch das, was Friedreich 1875 darüber sagte: „So wenig nun die vorliegenden Erfahrungen auch ausreichen, um die Existenz einer metastatischen Pankreatitis darzuthun, so dürfte doch andererseits, namentlich angesichts der letzterwähnten Beobachtung (Schmackpfeffer) die Möglichkeit ihres Vorkommens nicht unbedingt von der Hand gewiesen werden können. Zukünftige Erfahrungen werden die Entscheidung bringen müssen, und vielleicht dürften von Mumps-Epidemien am ehesten Aufschlüsse zu erwarten sein."

Unsere Untersuchungen haben jedenfalls nur das eine sichere Resultat gehabt, dass die diffuse eitrige Pankreatitis von den Ausführungsgängen ausgeht, indem pathogene Mikroben vom Darme aus durch sie in die Drüsensubstanz eindringen und nach Hervorbringung von Epithelnekrosen sekundäre eitrige interstitielle Entzündung mit oder ohne Gewebseinschmelzung erzeugen. Es ist daher äusserst wahrscheinlich, dass ebenso wie es Hanau für die Speicheldrüsenentzündungen gezeigt hat, auch bei der eitrigen Pankreatitis die von den Ausführungsgängen zu Stande kommende Affektion die Regel, die hämatogene Entstehung eine Ausnahme ist.

Chronische interstitielle Pankreatitis.

Die Ursachen der chronischen interstitiellen Pankreatitis

sind dunkel, eine zweifellose Ursache ist Lues, auch Alkoholismus wird beschuldigt. Wahrscheinlich kann auch eine akute Form in die chronische übergehen. Nach Senn lassen sie sich meist auf eine vorausgegangene Erkrankung in der Nachbarschaft zurückführen, z. B. im Peritoneum, dem subperitonealen Gewebe, dem Duodenum, dem Duct. choled. oder auch auf eine Lithiasis pankreatica. In den Anfängen der Krankheit ist die Drüse vergrössert, gefässreicher und fester, später durch narbige Schrumpfung verkleinert und sehr hart, schwielenartig. Das mikroskopische Bild der chronischen interstitiellen Pankreatitis wird durch die Vermehrung der bindegewebigen Stützsubstanz einerseits, den Schwund des Parenchyms andererseits charakterisiert. Je nach dem Grade der Induration ist das Bild verschieden. Mir stand eine Reihe von Präparaten zur Verfügung, die den Gang des Processes zu zeigen geeignet erscheinen.

Fall VII.

Chronische indurative Pankreatitis.

Aus dem Stadtkrankenhaus in Schwerin übersandte Präparate.

Lues des Schädels, Tuberculosis pulm., Carcinoma ventriculi, Pankreatitis interstitialis. Bei schwacher Vergrösserung war das Bild der Induration des Pankreas sehr deutlich. Das Bindegewebe war meist in cirkulären Zügen angeordnet, die die Gefässe, Ausführungsgänge und Drüsenläppchen umgaben, bei manchen Läppchen war auch das intralobuläre Gewebe, das die Acini von einander trennt, vermehrt; doch nirgends so sehr, dass nicht die einzelnen Läppchen gut als solche zu erkennen gewesen wären. Das Bindegewebe enthielt mässig viele Bindegewebszellen, daneben fanden sich Leukocyten verteilt, stellenweise in dichten Haufen, so besonders um Venen herum. In den grösseren Interstitien, wo mittelstarke Arterien und gröbere Ausführungsgänge verlaufen, war nur um diese herum ein Ring von Bindegewebe, zwischen ihnen fand sich Fettgewebe; auch zwischen den Läppchen und in diesen selbst erschien das Fettgewebe vermehrt; in und um das Pankreas finden sich zahlreiche kleine Fettnekrosen. Das Parenchym der Acini erschien im ganzen völlig normal, bei den grösseren Ausführungsgängen war das Cylinderepithel vielfach von der Wand abgelöst, die Zellen lagen einzeln oder zu mehreren frei im Lumen, erschienen sonst aber unver-

ändert und gut gefärbt. Merkwürdig und beim ersten Blick durchs Mikroskop gleich in die Augen fallend waren Zellhaufen, die sich durch Helligkeit und spärliche, stark gefärbte Kerne vor dem umgebenden Parenchym auszeichneten (vgl. Fig. 3 und 4). Die Herde sind von rundlicher oder ovaler Gestalt, meist regelmässig, zuweilen auch an einigen Stellen ausgebuchtet, die kleinsten übertrafen an Grösse die gewöhnlichen Acini etwa um das Doppelte, die grössten nahmen wohl die Hälfte eines Läppchens ein. Das Parenchym in der nächsten Umgebung erschien zusammengedrängt und rings um die Herde verzogen. Die Grenze war scharf und durch einen feinen Bindegewebsstrang gebildet; Zeichen von entzündlicher Infiltration fehlen. Die Herde selbst sind unregelmässig von sehr blassen zarten kernhaltigen Bindegewebszügen durchsetzt, die mitunter acinöse Hohlräume, grösser als die eigentlichen Drüsenacini, abgrenzen. In dem Hohlraum liegen Zellen mit undeutlicher wie zerfetzter Kontur, ganz blassem Protoplasma, und einem intensiv gefärbten rundlichen oder eckigen Kern. Die Zellen sind etwas kleiner als die Drüsenzellen der Acini; ihre Kerne meist kleiner, zuweilen auch etwas grösser als die jener. Die Zellen zeigen keine systematische Anordnung, einige liegen der Wand und den Bindegewebszügen im Innern der Herde an, diese an wenigen Stellen unregelmässig in ein- oder mehrfacher Schicht auskleidend; die Mehrzahl liegt im Lumen zerstreut, vielfach durch feinere Ausläufer untereinander in Zusammenhang, nur selten liegen mehrere Zellen dicht aneinander.

Wie sind diese eigentümlichen Zellkomplexe aufzufassen? Möge es gestattet sein, zu ihrer Erklärung einen Exkurs in einem noch wenig gekannten Teil der normalen Anatomie des Pankreas zu machen. Es handelt sich um die sogenannten intertubulären Zellhaufen. Zuerst sind diese wohl von Langerhans in seiner Dissertation beschrieben. Später wurden sie von Kühne und Lea (Über die Absonderung des Pankreassaftes am lebenden Kaninchen) wieder gesehen und erwähnt: Das Pankreas ist im ganzen arm an Gefässen, doch weist es demgegenüber auch Stellen auf, die besonders an durchsichtig gemachten und unter geringem Druck von den Arterien aus injicierten Präparaten beim ersten Anblick an Gefässglomeruli und circumscripte Wundernetze erinnern; dieselben finden sich überall da, wo das unbewaffnete Auge in der frischen Drüse schon kleine weissliche Körner entdeckt. Hier

liegen wohl abgegrenzte Haufen kleiner, aber grosskerniger Zellen, von den übrigen Zellen des Pankreas sehr abweichende Elemente. Sie sind nicht nur von engeren Gefässnetzen, sondern auch von auffällig weiten Gefässen umsponnen.

Genauere vergleichende anatomische Untersuchungen über diesen Punkt sind von Harris and Gow gemacht (Note upon one ore two points in the comparative histolog of the pankr. Journal of Physiology, Cambridge XV 4. pag. 349. 1893). Danach finden sich ausser beim Menschen bei vielen Tieren der verschiedensten Art (Affe, Hund, Katze, Meerschweinchen, Bär, Löwe, Dachs, Eichhörnchen, Schnabeltier, Gürteltier, beim Seeadler, südamerikanischen Strauss, Frosch u. a.) im Pankreas ausser den Acini noch Zellgruppen anderer Art, secondery cell groups, eben unsere intertubulären Zellhaufen. Es lassen sich 3 Formen unterscheiden: 1. In eine Kapsel von derbem Bindegewebe liegen die Plasmamassen eingeschlossen; eine Trennung in Zellen besteht nicht; es finden sich aber zahlreiche, stark färbbare Kerne. Diese Form ähnelt Lymphfollikeln. Repräsentant: Meerschweinchen. 2. Kleine helle Zellen mit starkgefärbtem Kern, unregelmässig nebeneinander liegend, oder zu Säulen angeordnet ein Netzwerk bildend (z. B. beim Seehund, Gürteltier). 3. Zusammengesetzte Zellgruppen; die Zellen sind durch zartes Bindegewebe in kleinere Haufen getrennt und bilden oft Säulen; die Zellen sind nicht scharf von einander getrennt, sind klein; das Protoplasma ungefärbt oder nur leicht von Hämatoxylin tingierbar und nicht granuliert; ihre Kerne sind mittelständig, klein, dunkler gefärbt als die der Acini. Diese Form zeigt das Pankreas des Menschen; der Unterschied der intertubulären Zellhaufen von den Zellen der Acini ist hier nicht immer so in die Augen fallend, wie bei manchen Tieren, die gleiche Zellhaufen haben. Die beiden genannten Autoren führen, um dies gleich zu erwähnen, drei Erklärungsversuche an: 1. Die intertubulären Zellhaufen haben eine besondere Funktion, vielleicht die, das diastatische Ferment zu bilden. 2. Es handelt sich um Überreste aus dem embryonalen Leben. 3. Es sind junge Zellen, die zu Acinuszellen auswachsen.

Es ist nicht immer leicht, wie ich mich zu überzeugen die Gelegenheit hatte, die fraglichen Zellhaufen im Pankreas des Menschen zu finden. Sehr deutlich waren sie im Pankreas von drei Kindern, sie glichen den Haufen im soeben beschriebenen

Pankreas, nur waren sie weniger ausgedehnt, die Zellen lagen dichter, und ein Zusammendrängen der benachbarten Drüsenacini war nicht zu erkennen. Untersucht man nur Kanadabalsampräparate so sind die Zellkonturen kaum sichtbar, das Protoplasma erscheint hell; beobachtet man dagegen die Schnitte in Wasser oder Glycerin, so fällt eine deutliche, oft sogar grobe Granulierung des Zellleibes auf, so dass die Angaben von Harris und Gow für den Menschen nicht ganz richtig sind. In keinem Pankreas waren sie ganz zu vermissen. Meist scheinen die Haufen in der Nähe, besonders an den Teilungsstellen der intralobulären Ausführungsgänge zu liegen. In ihrer Anordnung unterscheiden sie sich kaum von Lymphfollikeln und sie sind dann wohl auch als solche anzusprechen, wennschon ihre Lage mitten zwischen Drüsenparenchym sehr überraschend und die Form der Zellen von der der Follikelzellen abweichend ist. (Vergl. a. d. Taf. Fig. 1. u. 2.) Es kann nun wohl kein Zweifel sein, dass die oben beschriebenen, im indurierten Pankreas gefundenen Bildungen indentisch mit jenen intertubulären Zellhaufen sind, und dass sie nur durch Aufnahme von Flüssigkeit stärker ausgedehnt werden.

Fall VIII.

In einem zweiten Falle von Pankreatitis chronica wo daneben chronische Peritonitis, Hepatitis, Cholecystitis und Icterus bestand, war der Process etwas weiter vorgeschritten. An einigen Stellen war das Bild noch genau dasselbe, wie im ersten Falle. Im ganzen trat aber die Vermehrung des Bindegewebes sehr viel stärker hervor; es umgab die Ausführungsgänge und in noch höherem Grade die Gefässe. Auch die Intima der feineren Arterien war vielfach in Wucherung geraten und einige Gefässlumina waren ganz verschlossen. Das Bindegewebe war vielfach kleinzellig infiltriert, das Fettgewebe vermehrt und von kleinen Fettnekrosen durchsetzt. Am meisten fiel die vorgeschrittene Induration an den Läppchen auf. Von den dichten Bindegewebsmassen, die balgartig das Läppchen einschliessen, ziehen Stränge in das Innere, drängen die Acini auseinander, sodass diese vereinzelt im bindegewebigen Stroma liegen; stellenweise ist hierdurch der Zusammenhang der Läppchen völlig aufgehoben, einzelne Drüsenschläuche und Ausführungsgänge liegen zerstreut in einem wirren Knäul von Bindegewebe. Das Drüsen-

parenchym zeigt keine qualitativen Veränderungen, an Menge ist es sehr verringert, die einzelnen Zellen kleiner als normal. Die intertubulären Zellhaufen erscheinen in den weniger indurierten Partien wie im ersten Falle; wo die Sklerose und der Schwund der Acini fortgeschritten sind, sind diese Herde wieder kleiner geworden, die Zellen liegen dichter an einander, ihr Protoplasma ist trübe, die Kerne weniger glänzend und scharf begrenzt; schliesslich findet man an Stellen, wo das Parenchym sonst ganz geschwunden und durch dichtes Bindegewebe ersetzt ist, Lücken in den letzteren, die von unregelmässig gestalteten Zellen mit trübem Protoplasma und schlecht gefärbtem Kerne ohne irgend welche erkennbare Anordnung gefüllt sind. An einigen Stellen findet sich Nekrose: Das Bindegewebe zeigt keine Kernfärbung, die Drüsenzellen sind diffus gefärbt. Sie ist auf die Oblitteration der zugehörigen Arterien zu beziehen.

Hieran schliessen sich nun die Fälle, wo eine hochgradige Sklerose besteht, vom Drüsenparenchym nur noch ganz geringe Reste geblieben sind. Es sind das 2 Beobachtungen. Bemerkenswert ist, dass bei beiden Diabetes mellitus bestand. Deshalb werden sie etwas genauer mitgeteilt werden.

Fall IX.

Chronische indurative Pankreatitis.

Die folgenden Notizen über die Krankengeschichte verdanke ich der Güte des Herrn Geheimrat Thierfelder, der zur Konsultation zugezogen war.

S., Kaufmann, gut situiert, bei seinem Tode 67 Jahre alt.

1892. September 20. Anamnese: Seit Ende der siebziger Jahre war Pat. wiederholt in Karlsbad wegen Verstopfung und Hämorrhoidal-Beschwerden — nur Varices hämorrh., angeblich niemals Blutungen; bis vor 10 Jahren alljährlich zweimal stärkeres Nasenbluten. Früher betrug sein Körpergewicht durchschnittlich 80 kg.

Um Pfingsten (Anfang Juni) wurde zuerst Zucker im Harn nachgewiesen: 2,3 Proc.; das Körpergewicht betrug 72,5 kg. Im Juni war Pat. 4 Wochen in Karlsbad, wo, wie ihm vom Arzte gesagt wurde, der Zucker schliesslich verschwand; am Ende der Karlsbader Kur Körpergewicht 69 kg. Bald nach der Rückkehr aus Karlsbad trat wieder Zucker im Harn auf: 1,4—2,1 Proc. Mitte September: Körpergewicht 65,5 kg. Seit Pfingsten hat Pat. Diät gehalten und nicht über 100 g Weizenbrot pro die genossen, aber täglich ein Glas Bier.

Niemals bestand vermehrter Durst, kein besonders lebhafter Appetit

Schlaf im ganzen gut. Stuhl oft träge, dann durch Bitterwasser und Rhabarber befördert.

Status praesens. Mittelgross, brünett, mager. Sichtbare Schleimhäute rot. Zunge nach hinten leicht belegt. Starker Arcus senilis. Am Herzen nichts Abnormes. Leber gross und hart (in der linken Papillarlinie bis zur Höhe der Spina ant. sup. oss. ilei herabreichend, dann steigt der untere Rand ziemlich steil medianwärts nach oben und verliert sich in der linken Lin. parastern. unter den Rippenbogen. Das Organ fühlt sich hart an, die Incisuren sind deutlich zu fühlen). In der Tiefe des linken Hypochondriums eine beim Atmen herabsteigende Resistenz, die der Milz angehören kann, die Milzdämpfung nicht vergrössert. Der Urin hellgelb, frei von Eiweiss (auf Zucker diesmal nicht untersucht).

Ordination: Bier untersagt. Allgemeine Massage alle 2 Tage, an den Zwischentagen Zimmergymnastik und Spazierengehen.

November 8. Nach Mitteilung des Hausarztes Zucker im Harn bis zu 5 Proc., gedrückte Stimmung.

1893. Jan. 29. Gewicht 62,5 kg. Appetit gut, Durst nicht vermehrt; Zuckergehalt des Urins 1,3 Proc.. Oefter Schmerzen in der linken Bauchseite. Der spontan erfolgte Stuhlgang wahrscheinlich ungenügend, da vorgestern auf Einlauf eine Entleerung erfolgt ist, die 3mal so reichlich war, als die von selbst erfolgenden. Die Leber weniger konsistent und weniger weit herabreichend wie im September.

Sektion am 14. Juni 1893. (Obduc. Prof. A. Thierfelder.) Hochgradig abgemagert. Die Hautfarbe im Gesicht ist schmutzig-kupferbraun; Conjunctiva bulbi citronengelb; stark ikterische Färbung am ganzen Körper.

Bauch stark aufgetrieben, schwappend, in der Knöchelgegend geringes Oedem. Unterhautfettgewebe am Bauche sehr atrophisch. In der Bauchhöhle ca. 10 l einer wenig getrübten braungelben stark schäumenden Flüssigkeit. Ein Zipfel des Netzes, das im ganzen fettarm und ödematös ist, ist mit der vorderen Bauchwand unterhalb des Nabels verwachsen.

Die Leber ist von schwarzblauer Farbe, fühlt sich derb an, ihre Oberfläche ist stark höckerig.

Der Magen ist stark ausgedehnt; der Fundusteil hängt bis zur Höhe des Nabels herab.

Die Milz ist gross, ca. 16 cm lang, 8 cm breit, 3 cm dick, von schwarzer Farbe, leicht zerreisslich, sie ist ausserdem mit dem Schwanz des Pankreas und einem Teil des Netzes verwachsen und schwer von diesem abzulösen. Eine Nebenmilz von Taubeneigrösse liegt nahe ihrem unteren vorderen Rande in einem Zipfel des Netzes. Die Milz ist blutreich, von schwarz-braun-roter Farbe, zerfliessend weich, Struktur undeutlich.

Der Magen enthält etwa $^1/_2$ l einer trüben, schmutzig-bräunlichen, säuerlich riechenden Flüssigkeit; keine Speisereste.

Der Pylorus ist weit, und im Duodenum findet sich gleich beschaffener Inhalt ohne deutlich-gallige Beimischung. In der Nähe des Diverticulum Vateri wölbt sich von der meridianen Seite her ein harter, etwa hühnereigrosser Tumor, der Kopf des Pankreas, vor und verengt das Lumen des Duodenums zu einem halbmondförmigen Spalt.

Der Gallengang ist vom Duodenum her nicht eben schwer zu sondieren; er wird aufgeschnitten, und es zeigt sich, dass sein Lumen bis zur Einmündung des Duct. hepat. sehr stark erweitert ist; auch dieser und die grösseren Aeste derselben sind erweitert und mit dunkler schwarzgrüner, wenig fadenziehender Galle gefüllt; dagegen ist der Duct. cysticus eng, nimmt gegen die Gallenblase hin an Umfang ab, um anscheinend vor seinem Eintritt in die Blase selbst blind zu endigen. Die hinteren 2 Drittteile der Gallenblase sind verödet, während im Fundus ein aus mehreren dicht zusammengedrängten Steinen bestehendes Konkrement liegt.

Die Leber ist auch auf dem Durchschnitt deutlich cirrhotisch, von grünschwarzer bis gelbbrauner Farbe. Die Bindegewebsvermehrung ist stellenweise eine sehr mächtige.

Etwa 1 cm von der Einmündungsstelle des Duct. choledochus in das Duodenum entfernt mündet in diesen eine wallnussgrosse, im Kopf des Pankreas gelegene Höhle, nach der höckrigen und zersetzten Beschaffenheit ihrer von Pankreasgewebe gebildeten Wandung zu urteilen, eine Zerfallskaverne. Ob es der Ausmündungsteil des Duct. pankr. ist, lässt sich nicht bestimmen. In ihr liegt neben galliger Flüssigkeit eine Anzahl unregelmässig gestalteter, etwa erbsengrosser, grau-grünlich gefärbter Körnchen, die an stark gequollenen Reis erinnern, sie sind durch leichten Druck zu zerquetschen.

Das Gewebe des Pankreas ist anscheinend ein sehr schwieliges Bindegewebe, von weiten, venösen Gefässen und der gleichfalls erweiterten Arterie durchzogen. In ihm liegen eingestreut einzelne über die Schnittfläche in geringem Grade vorspringende Parenchym-Inseln, sie sind von schmutzig-gelbgrauer Farbe und mässig derber Konsistenz. Ausserdem ist innerhalb des Organs eine starke Fettgewebsentwickelung nachzuweisen.

In den übrigen Abschnitten des Darmkanals ist ausser ikterischer Färbung und ödematöser Schwellung der Schleimhaut nichts besonderes zu finden.

Die Nieren sind derb, mässig blutreich, deutlich ikterisch, die Rindensubstanz ist verschmälert, in einzelnen Pyramiden eine streifige Zeichnung von Kalkinfarkt herrührend.

Das Herz ist schlaff, klein; die Arterien an seiner Aussenfläche stark geschlängelt. Klappenapparat intakt. Das Herzfleisch trocken, von gelbbrauner Farbe.

Die Lungen sind stark pigmentiert, es besteht etwas Emphysen. Von ihrer Schnittfläche fliesst auf leichten Druck stark ikterisch gefärbte, mit nur wenig Blut, aber viel Luft gemischten Flüssigkeit ab. Sonst keine wesentlichen Veränderungen.

Die Bronchialdrüsen sind dunkel pigmentiert, etwas geschwollen und weich.

Die mikroskopische Untersuchung des Pankreas bestätigte, was schon mit blossem Auge bemerkt wurde: Die Ver-

mehrung des Binde- und Fettgewebes an Stelle des Drüsenparenchyms und den hochgradigen Schwund des letzteren. Das Bindegewebe, das den grössten Teil des Organs ausmachte, war nur um die Gefässe und Drüsenreste herum in breiten cirkulären Zügen angeordnet; die Hauptmasse bildete ein ziemlich dichtes, mässig kernreiches Maschenwerk. Bei mittleren und kleineren Arterien fand sich die Intima vielfach gewuchert, das Lumen verengt und sogar völlig verschlossen. Das Drüsenparenchym war seiner Masse nach erheblich vermindert zu Gunsten des Binde- und Fettgewebes, das den grössten Teil des im ganzen normal grossen Pankreas bildete. In Beziehung auf die Sklerose konnte man am Parenchym zwei Erscheinungsformen bemerken, die nebeneinander vorkamen. Stellenweise fand sich ein Drüsenläppchen, aus mehreren zusammengedrängten Acini bestehend, rings von dichtem Bindegewebe eingeschlossen; das interacinöse Gewebe war hier nicht wesentlich vermehrt. Die Drüsenzellen waren klein, undeutlich von einander getrennt; das Zellenprotoplasma vom Hämatoxylin diffus gefärbt; die Kerne gar nicht oder nur undeutlich erkennbar. Es war also Nekrose eingetreten, die auch hier wie in dem früheren Falle auf den Verschluss einer Arterie durch Wucherung der Intima zu beziehen ist. Daneben fanden sich dann auch Drüsenüberreste, wo die Anordnung zu einem Läppchen ganz verloren war; das interacinöse Gewebe war sehr vermehrt, die Drüsenschläuche waren von einander gedrängt und in die Länge gestreckt. Hier war die Kernfärbung meist ziemlich deutlich. Normales Drüsengewebe fand sich nirgends.

Fast noch erheblicher war die Sklerose im nächsten Falle. Hier war es durch Verschluss kleinerer Arterien zu zahlreichen Nekrosen gekommen.

Fall X.

Chronische indurierende Pankreatitis.

Frau, 75 Jahre alt, in guten Verhältnissen lebend, leicht reizbar, hatte im Sommer 1893 mehrere teerartige Stühle, doch besserte sich im Laufe von 14 Tagen ihr Befinden. Im Herbst hatte sie mehrmals Erbrechen, auch sollen wieder schwarzgefärbte Entleerungen, wie im Sommer, eingetreten sein. Seitdem rasch zunehmender Verfall. Um diese Zeit trat im Epigastrium ein fühlbarer Tumor auf; die Diagnose wurde nun zunächst auf ein gefässreiches Carcinoma ventriculi gestellt; doch nach der Untersuchung des Mageninhaltes, die eine normale Beschaffenheit desselben zeigte, fallen gelassen. Unter zu-

nehmender Entkräftung starb sie Mitte Januar 1894. Während des Lebens war der Urin nicht auf Zucker untersucht. Den bei der Sektion der Harnblase entnommenen Harn untersuchte Herr Prof. Lubarsch daraufhin; die Trommersche Probe gab ein negatives, die Phenylhydracin-Probe jedoch ein positives Resultat.

Sektion (Prof. Lubarsch): Mittelgrosse, gracil gebaute, weibliche Leiche von ausgeprägt gelblicher Hautfarbe und deutlichem Ikterus der Conjunctivae. Die Rippenzwischenräume treten sehr deutlich hervor. Unterhautzellgewebe im ganzen fettarm und von intensiv citronengelber Farbe, Muskulatur braunrot schlaff.

Zwerchfellstand beiderseits am unteren Rand der fünften Rippe. Beide Lungen ziemlich stark ausgedehnt, an den Spitzen leicht verwachsen. In beiden Pleurahöhlen etwas vermehrte klare, rötlich-gelbe Flüssigkeit. Epikard fettreich.

Herz schlaff, Ventrikel weit, an den Klappen ausser einigen kalkigen Einlagerungen in den Aorten- und Mitralklappen keine Besonderheiten. Muskulatur schlaff, von gelblicher Farbe. Unter dem Endokard sieht man vielfach deutlich gelbliche Streifen, besonders an den Papillarmuskeln. Aorta ascendens und thoracica von zahlreichen atheromatösen Plaques durchsetzt.

Beide Lungen stark emphysematös, in den Spitzen zahlreiche Pigmentierungen und kleine schiefrige Indurationen. Auf dem Durchschnitt im ganzen lufthaltig; aus den Bronchien entleert sich vielfach eitriger Schleim. Rechts ist der Mittellappen sehr stark verkleinert und grösstenteils luftleer, und zwar ist das Lungengewebe in eine grosse, auf dem Durchschnitt glatte, im ganzen feste Substanz umgewandelt. Die Bronchien sind in diesen Bezirken stark erweitert und mit eitrigem Schleim gefüllt. Im übrigen auch die grösseren Bronchien mit geröteter Schleimhaut und angefüllt mit eitrigem Schleim. An den Arterien ausser kleinen fettigen Flecken in der Intima keine Veränderungen. In beiden Oberlappen finden sich sowohl in der Spitze wie in den unteren Partien einige verkalkte peribronchiale Herde. Auch in den Bronchialdrüsen einige Kalkherde. Tracheal- und Laryngealschleimhäute gerötet, sonst ebenso wie die Pharynx-Schleimhaut ohne Besonderheiten.

Milz sehr klein, etwa auf die Hälfte ihres Volumens reduziert, fest, dunkelbraunrot, mit deutlich vortretenden Trabekeln.

Beide Nieren gross, Kapsel ziemlich schwer abziehbar; auf der Oberfläche ausserordentlich zahlreiche Cysten von Stecknadelkopf- bis Wallnussgrösse; die teils mit blasser, teils mit rötlicher Flüssigkeit gefüllt sind; im übrigen ist die Oberfläche leicht höckerig, von rötlich-gelber Grundfarbe und zahlreichen weissgelben glänzenden Streifen und Punkten. Auf dem Durchschnitt im ganzen schlaff, blutarm; Marksubstanz und Rinde im ganzen etwas verschmälert; in den Pyramiden einzelne Kalkinfarkte, in der Marksubstanz zahlreiche Cysten. Nierenbecken vergrössert. Hilusfett stark gewuchert.

Im Duodenum zeigt sich die Papille des Duct. choledochus auffallend klaffend, und letzterer enthält grauweissliche, leicht zerbröckelnde Gebilde; aus ihm entleert sich bei Druck nur sehr spärlich zähe Galle.

Im Magen schleimiger, gallig gefärbter Inhalt mit wenig Speiseresten vermischt. Schleimhaut im ganzen blass und dünn. In der Nähe der Cardia

an der kleinen Kuryatur ein unter der Schleimhaut verschieblicher derber Tumor, auf dem Durchschnitt von deutlich faseriger Struktur und weisslicher Farbe.

Leber gross, von intensiv gelber Farbe und leicht granulierter Oberfläche. Auf dem Durchschnitt fest, blutarm, Zeichnung deutlich; vielfach tritt eine sehr deutliche Injektion der Gallengänge hervor. An 2 Stellen finden sich erbsengrosse, mit klarer Flüssigkeit angefüllte Höhlen.

Das Pankreas ist gross, ausserordentlich derb und fest. Der Kopf in eine hühnereigrosse, sehr weiche, grauweisse Masse umgewandelt, welche nichts von Pankreasstruktur erkennen lässt; von der Schnittfläche kann man milchige Flüssigkeit abstreifen. Der übrige Teil des Pankreas ist leicht ikterisch gefärbt; auf dem Durchschnitt entleert sich aus dem Ausführungsgang trübe eitrige Flüssigkeit. Die lappige Struktur zeigt sich sehr unregelmässig in vorspringenden, verschieden grossen Lappen.

An den übrigen Organen keine Besonderheiten. In der Harnblase leicht ikterisch gefärbter klarer Urin.

Anatomische Diagnose: Cylinderepithelkrebs des Pankreaskopfes. Chronische interstitielle und eitrige Pankreatitis. Interstitielle Hepatitis. Gallengangscysten. Ikterus der Leber, des Pankreas, der Nieren und der meisten anderen Organe. Hydronephrose. Cystische Entartung beider Nieren. Braune Atrophie des Herzens mit leichter Fettdegeneration. Eitrige Bronchitis mit Bronchiektasen-Bildung und chronischer Pneumonie. Alte verkalkte Lungen- und Bronchialdrüsentuberkulose. Lungen-Oedem und -Emphysem. Myom des Magens.

Bei der mikroskopischen Untersuchung sind am Pankreas im grossen und ganzen 2 Partien von einander zu trennen, der Krebs im Kopfe, der sich als ein schön ausgebildeter Cylinderepithelkrebs herausstellte, und die übrigen indurierten Teile. Ersterer wird später beschrieben werden. Die Induration war im ganzen sehr weit vorgeschritten; doch fanden sich auch kleine Partien, die das Bild von Fall VIII gaben: Durch Bindegewebszüge auseinandergedrängte Läppchen, einige Läppchen völlig aufgelöst; das Parenchym gut erhalten, die intertubulären Zellhaufen ziemlich klein, die Zellen nahe beieinander. Kaum 1 mm hiervon entfernt finden sich schon Ausläufer des Carcinoms, mit hohen Cylinderzellen ausgekleidete, sich vielfach teilende Schläuche. Der grösste Teil des Organs ist jedoch in dichtes, vielfach von Rundzellen durchsetztes Bindegewebe umgewandelt, das wie im vorigen Fall nur um Gefäss- und Ausführungsgänge kreisförmig angeordnet

ist. Auch das Fettgewebe zeigt sich vermehrt. Mitunter finden sich darin Drüsenreste, einzelne Ausführungsgänge und Acini mit verkleinerten, sonst wohl erhaltenen Zellen und von Bindegewebe eingeschlossene Höhlen, die ungeordnete Zellen mit undeutlicher Kernfärbung und granuliertem Protoplasma enthalten, ohne Andeutung von acinösem Bau, wohl interacinöse Zellhaufen resp. Follikel. Die Arterien zeigen fast durchweg eine Wucherung der Intima und oft finden sich feinere Arterien, die gänzlich oblitteriert sind. Auch die Folgen des Gefässverschlusses finden sich: Partien von mehr als 1 mm Durchmesser, diffus, schmutzigrot vom Hämoatoxylin gefärbt, ohne Andeutung von Kernen; die Hauptmasse besteht auch hier aus Bindegewebe; darin können sich Drüsenläppchen finden, an ihrer Grösse, Form, dunkleren Färbung und durch Andeutung des acinösen Baues als solche erkennbar; eine Vermehrung des intraacinösen Bindegewebes scheint hier nicht vorhanden zu sein. Das Fettgewebe in solchen Bezirken ist ebenfalls nekrotisch.

In den meisten Fällen von indurativer Pankreatitis scheint der Gang der Veränderung also folgender zu sein: Zunächst vermehrt sich das Bindegewebe um die Gefässe, um Ausführungsgänge und Drüsenläppchen und um die Nervenstämme; die sonstigen Entzündungserscheinungen sind dabei nur gering und bestehen in einer mässigen kleinzelligen Infiltration. Im weiteren Verlaufe wird auch das intralobuläre Gewebe, das die Acini von einander trennt, vermehrt. Neben dem Bindegewebe wird auch das Fettgewebe vermehrt; gleichzeitig tritt fettige Degeneration und Schwund des Parenchyms ein. Inzwischen ist auch die Intima der feineren Arterien in Wucherung geraten, und manche Gefässe sind dadurch ganz verschlossen, infolgedessen ist es zum Absterben kleiner Bezirke gekommen. Die Sklerose kann soweit gehen, dass schliesslich das ganze Organ in einen schwieligen Strang umgewandelt ist und von Drüsengewebe kaum mikroskopische Überreste aufgefunden werden können. (Fles, Seegen, Drozda). Nach G. Hoppe-Seyler geht die Entwickelung dieser Erkrankung in der Weise vor sich, dass zuerst die Gefässe erkranken, ihre Wandung verdickt; ihr Lumen verengt oder verlegt wird. Die Folge sind Ernährungsstörungen in den von ihnen versorgten Teilen, Verdickung des Bindegewebes um die Drüsenacini, Degeneration und Schwund der Drüsenzellen; in demselben Masse,

wie das Drüsengewebe schwindet, wuchert das interacinöse Fettgewebe, ja es vergrössert sich in noch höherem Grade, sodass das Pankreas zuletzt fast nur einen Fettklumpen darstellt, der grösser als ein normales Pankreas sein kann. Hoppe-Seyler vergleicht dies Verhalten mit der Schrumpfniere, und zwar wohl mit ihrer arteriosklerotischen Form. Die nahe liegende Frage, ob nicht ebenso wie bei den chron. Nieren- und Leberentzündungen auch beim Pankreas die primäre Schädigung an den Drüsenzellen zu suchen ist, könnte durch unsere Fälle, weil sie schon zu stark vorgeschritten waren, nicht entschieden werden.

Eine ganz besondere Beschreibung der interstitiellen chronischen Entzündung, der Sklerose des Pankreas, geben Lemoine und Lamois. Sie meinen eine Sclérose unicellulaire gefunden zu haben. Um dies zu verstehen, muss man die Annahme über den normalen Bau des Pankreas in Betracht ziehen, wie sie von Renant vertreten wird und auch von den beiden genannten Autoren acceptiert ist. Danach ähnelt das Pankreas in seinem Baue nicht etwa den Speicheldrüsen, wo das Drüsenparenchym in Abhängigkeit von den Ausführungsgängen in Form von Acini angeordnet ist; sondern es ist eine Blutdrüse, d. h. die Zellen sind den Blutgefässen entsprechend geordnet. Das Gerüst des Pankreas wird von Bindegewebe gebildet, in dem die Blutgefässe verlaufen; in den Maschen des Bindegewebes liegen die Drüsenzellen, rings von ihm umsponnen. Die Zellhaufen werden Pseudoacini genannt; sie stehen nämlich nach Renant nicht in strengem Zusammenhang mit den Ausführungsgängen, d. h. das Epithel der letzteren und das der Pseudoacini geht nicht in einander über; die Ausführungsgänge öffnen sich auch nicht in jeden einzelnen Zellhaufen, sondern sie verlieren sich im Bindegewebe. Bei der Sclérose unicellulaire ist nun nach Lemoine und Lamois nicht nur das interlobuläre und interacinöse, sondern auch das intercelluläre Bindegewebe vermehrt, sodass die einzelnen Drüsenzellen durch Bindegewebsstreifen von einander getrennt sind. Bei meinen Fällen von interstitieller Pankreatitis konnte ich nirgends etwas derartiges in voller Ausbildung finden, doch zeigen unsere Fälle 9 und 10, wie durch eine unregelmässige und übermässige Wucherung des Bindegewebes eine Auflösung des Acini entsteht und somit ähnliche Bilder zu Stande kommen, wie Lemoine sie schildert, ohne dass doch seine Erklärung acceptiert zu werden braucht.

Von der beschriebenen entzündlichen Induration des Pankreas ist die Induration zu unterscheiden, welche im Anschluss an einen Verschluss des Ausführungsganges sich ausbildet, dabei atrophiert das Parenchym und seinem Schwunde entsprechend erweitert sich der Ausführungsgang und vermehrt sich das Binde- und Fettgewebe.

Von Komplikationen sind Ikterus durch narbige Verziehung des im Pankreas-Kopf gelegenen Teils des Ductus choledochus und entzündliche Processe in der Nachbarschaft der Drüse sowie auch Cystenbildung im Pankreas zu erwähnen. Todd beobachtete einen Fall von indurativer Pankreatitis im Kopf der Drüse und dessen Nachbarschaft bei einem 14jährigen Mädchen. Der Duct. choledochus war verschlossen und dahinter eine derartige Erweiterung, dass er in einen hinter dem Duodenum gelegenen Sack verwandelt war, welcher nach unten bis ans Kreuzbein und seitlich von einer Niere bis zur anderen reichte. Cysten bei indurativer Pankreatitis werden später besprochen werden.

Die subakute Pankreatitis ist die Mittelform zwischen der akuten (eitrigen) und der chronischen indurativen Pankreatitis, hierher sind die Fälle zu rechnen, wo akute und chronische Entzündungsprocesse nebeneinander sich finden. Ein Fall dieser Art ist der folgende:

Fall XI.

Es handelt sich um einen Knaben, bei welchem im Alter von 4 Jahren und 2 Monaten Diabetes erkannt wurde, und welcher später im koma diabeticum starb. Über den Fall sei kurz das Folgende mitgeteilt:

Der Knabe stammt aus gesunder Familie, in welcher bis dahin keine Erkrankungen an Diabetes beobachtet worden sind. Das Kind ist körperlich und geistig normal entwickelt und bis zu seiner Erkrankung, Mitte Januar 1893, nie ernstlich krank gewesen. Als einzige Schädlichkeit, die nach Ansicht der Eltern eingewirkt haben könnte, ist eine Schlittenfahrt in der zweiten Januarwoche anzuführen bei sehr kaltem jedoch ruhigem Wetter, von welcher der Knabe vor Frost zitternd, aber sehr vergnügt zurückgekommen ist. Wenige Tage darnach hat er über grosse Trockenheit im Halse und häufig über Durst geklagt; gleichzeitig wurde wiederholt Enurese beobachtet. Der Vater des Knaben, selbst Arzt, konstatierte am 30. Januar die Anwesenheit von Zucker im Harn (Trommer'sche Probe). Am 31. Januar wurden mittelst des Polari-

sationsapparats 6,5 Proc. nachgewiesen; die ungefähre Tagesmenge Urin betrug 750 ccm. Bei streng durchgeführter Fleischdiät sank der Zuckergehalt des Harns in den folgenden 2 mal 24 Stunden auf 3,10 Proc.; betrug am 3. Febr. 1,2 Proc., stieg aber am 6. Febr. wieder auf 3,98 Proc., nachdem Patient versuchsweise Milch, die er sehr entbehrte, genossen hatte. Bereits am 7. Febr. nach vollständigem Enthalten von Milchgenuss sank der Gehalt des Urins an Zucker auf 0,56 Proc., am 8. auf 0,25 Proc., am 9. Febr. war kein Zucker mehr nachweisbar und auch die Harnmenge war auf ca. 500 ccm p. die heruntergegangen.[1]) In den nächsten zehn Tagen wurde nur einmal, am 13. Februar Glykosurie (0,12 Proc.) konstatiert. Ohne nachweisbare äussere Veranlassung schwankte während der folgenden Monate der Zuckergehalt und mit ihm meist auch die Harnmenge. Wochenlang war der Urin zuckerfrei. Das Befinden des Kranken war im Ganzen ein gutes; nur war der Knabe reizbar, leicht verstimmt, dann wieder ausgelassen fröhlich und oft sehr aufgeregt. — Am 28. Mai stiess Patient mit dem Kopfe gegen einen eisernen Laternenpfahl. Tags darauf konnten nach mehrwöchiger Pause kleinste, quantitativ nicht bebestimmbare Mengen von Zucker im Harn nachgewiesen werden. Am 30. Mai wurden in ca. 400 ccm Harn 0,2 Proc. d. i. pro die 0,80 gr Zucker gefunden. Am 31. Mai in ca. 650 ccm Harn 0,9 Proc., also 5,85 gr Zucker. Bereits am 1. Juni war bei genauester und wiederholt angestellter Untersuchung keine Glykosurie mehr zu konstatieren.

Am 10. Juni fiel oder vielmehr glitt Patient von einer Schaukel herab, worüber er, ohne sich irgendwie dabei verletzt zu haben, doch heftig erschrocken war. Bereits am 11. Juni wurden kleinste Zuckermengen gefunden; ebenso an den beiden folgenden Tagen. Am 14. Juni enthielt der Harn 4,2 Proc. bei einer Tagesmenge von 500 ccm = 21,0 gr Zucker. Am 15. Juni 0,65 Proc. bei 600 ccm Harn = 3,90 gr Zucker; am 16. Juni 0,25 Proc. bei ca. 450 ccm Harn = 1,12 gr Zucker. Bis zum 22. Juni ist der Harn zuckerfrei. Die Urinsekretion ist sehr vermindert bis 300 ccm p. die; der Appetit ist gering; Pat. ist meist verstimmt und nicht so aufgeregt wie kurz vorher. Dann steigt, durch keine schädliche äussere Einwirkung oder veränderte Diät veranlasst, die Harn- und die Zuckerausscheidung wieder an und erreicht am 29. Juni 1,2 Proc. bei 520 ccm Harn = 6,24 gr Zucker. Am 30. Juni sind noch Spuren nachweisbar; am 1. Juli ist die Glykosurie wieder verschwunden. — Mitte August reist Patient mit seinen Eltern zu mehrwöchigem Aufenthalt in den Harz. Subjektives und objektives Befinden sind in den ersten vierzehn Tagen recht gut. Dann tritt mit vermindertem Appetit starke Diurese und von neuem Glykosurie auf, die sich rasch steigert. Es seien noch folgende Zahlen angeführt:

26. Aug.	5,2 Proc.	Zucker	bei	700 ccm	Harn	=	36,4 gr.	Zucker
28. „	6,25 „	„	„	800 „	„	=	50,0 „	„
30. „	5,5 „	„	„	500 „	„	=	27,5 „	„

[1]) Der Harn wurde täglich mittelst der Trommer'schen und der Phenylhydrazin-Probe auf Zucker untersucht. War solche vorhanden, so wurde die Menge im physiolog.-chemischen Institut durch Polarisation bestimmt.

1. Septbr.	5,4	Proc.	Zucker	bei	500	ccm	Harn	=	27,0	gr	Zucker
3. „	5,0	„	„	„	550	„	„	=	27,5	„	„
5. „	4,5	„	„	„	800	„	„	=	36,0	„	„
7. „	5,5	„	„	„	800	„	„	=	44,0	„	„
9. „	4,0	„	„	„	800	„	„	=	32,0	„	„

Auf der Rückreise unterblieb die Harnuntersuchung. In der letzten Lebenswoche stiegen Harn- und Zuckermengen bedeutend; so wurden am 19. Septbr. 4,68 Proc. Zucker nachgewiesen. Die Tagesmenge Harn betrug 1450 ccm, in welchen demnach 67,86 gr Zucker ausgeschieden worden waren.

Am 23. Septbr. abends gegen 11 Uhr trat nach mehrmaligem heftigen Erbrechen Coma auf, in welchem Patient am 26. Septbr. früh $5^1/_2$ Uhr starb. Während des Coma schwankte die Respiration zwischen 34 und 42; der Puls stieg in derselben Zeit von 128 Schlägen in der Minute auf 144.

Während der Krankheit wurde niemals Eiweiss im Urin beobachtet. Von einer dauernden medikamentösen Behandlung ist in diesem Falle abgesehen worden. Nur einige Male bei sehr gesteigerter Harnabsonderung wurde Opium in einer Dosis von 0,015 gr. verabreicht und darnach wenigstens während der Nacht eine Verminderung der Harnmenge beobachtet; bei bestehender Glykosurie schien jedoch die Zuckerausscheidung durch das Opium nicht beeinflusst zu werden. Milchgenuss, wie schon oben erwähnt, steigerte den Zuckergehalt des Urins, dagegen wurde Reis in beliebigen Mengen von dem Pat. gut vertragen.

Sektion: (Prof. Lubarsch) 31 Stunden p. mort. Unterhautzellgewebe nur noch mässig fettreich, Muskulatur schlaff, von hellroter Farbe.

In beiden Pleurahöhlen geringe Mengen klarer Flüssigkeit, beide Lungen etwas ausgedehnt.

Herz im ganzen gross. Epikard mässig fettreich, der linke Ventrikel besonders fest kontrahiert. Klappen ohne Besonderheiten. Muskulatur im ganzen kräftig, aber blutarm, von hellrötlicher Farbe.

Beide Lungen ziemlich gross, zeigen auf der Pleura der Unterlappen zahlreiche kleine Blutungen, sowie auf der Oberfläche eingesunkene, dunkelblaue Stellen. Auf dem Durchschnitt sehr blutreich, ödematös, und mit zahlreichen atelektatischen Stellen im Unterlappen, sowie einigen kleinen bronchopneumonischen Herden. In den Bronchien zäher eitriger Schleim, die Schleimhaut gerötet.

Bronchialdrüsen, Aorta sowie Halsorgane ohne Veränderungen.

Milz etwas schlaff und blutreich.

Beide Nebennieren bereits postmortal zerfallen.

Beide Nieren der Körpergrösse entsprechend. Kapsel leicht abziehbar. Gesamtkonsistenz sehr schlaff. Oberfläche glatt, von opak-gelblicher Farbe. Auf dem Durchschnitt setzt sich die dunklere Marksubstanz deutlich gegen die Rinde ab, in der zahlreiche gelbe Flecken und Streifen auffallen.

Leber ziemlich gross, blutreich. Die einzelnen Läppchen ziemlich deutlich von einander abgegrenzt; Centrum mehr dunkelbraun, Rinde von opak-gelber Farbe.

In Leber und Nieren kein Glykogen.

Magen und Darm ohne wesentliche Veränderungen.

Pankreas klein, schlaff und leicht. Gesamtgewicht 6,0 g; aber ohne deutliche Herderkrankungen.

Am Gehirn fällt nur die Grösse sowie der Reichtum der Windungen auf; im übrigen ist dasselbe blutreich und ohne irgend welche Herderkrankung, namentlich im 4. Ventrikel und der Medulla oblongata.

Diagnose: Atrophie des Pankreas. Fettdegeneration der Nieren. Fettinfiltration und Stauung der Leber. Eitrige Bronchitis, Atelektase der Lungen, geringe Bronchopneumonie, geringe subpleurale Blutungen, Lungenödem.

Bei der mikroskopischen Untersuchung fand sich das Pankreas in verschiedener Weise verändert. Zum grossen Teile waren die Zellen diffus gefärbt, die Kerne kaum deutlich, auch das interstitielle Gewebe zeigte keine Kernfärbung; die Ausführungsgänge waren nicht zu erkennen. Die interlobulären Follikel waren mancherorts an der Form und schwächeren Färbung zu erkennen, doch auch hier sind die Kerne undeutlich. Gröbere anatomische Veränderungen fehlen hier. Diese Erscheinung ist wahrscheinlich durch postmortale Processe hervorgerufen, wie sie im Pankreas ganz besonders leicht Platz greifen und auf die verdauende Thätigkeit des Pankreassaftes geschoben werden; und der Umstand, dass die Sektion 31 Stunden nach dem Tode gemacht ist, dürfte das erklären; auffallend ist nur, dass auch das Epithel der Ausführungsgänge unkenntlich geworden ist, da es sich sonst gegen postmortale Veränderung resistenter erweist. Nur in einzelnen kleineren Bezirken, die sehr ungleichmässig durch das Organ verbreitet sind, sich aber sowohl im Kopf wie in Schwanz und Mitte der Drüse finden, zeigten sich hochgradige Veränderungen, die jedenfalls während des Lebens entstanden waren: Hier ist das Parenchym fast ganz durch lockeres Bindegewebe mit mässig vielen, gut gefärbten Bindegewebskernen ersetzt; an einigen Stellen scheinen dazwischen blasse, fast homogene Massen, Überreste von Drüsenacini zu liegen; daneben besteht eine bedeutende kleinzellige Infiltration, besonders um die Venen herum, wo die Rundzellen oft dicht an einander gedrängt liegen. Ganz besonders auffallend sind einige im Kopf sich vorfindende Veränderungen, die zuerst den Verdacht erwecken mussten, als handle es sich um Tuberkulose. Es sind nämlich hier in frischeren Granulationsgewebe eingebettete rundliche Herde, deren zellige Elemente an die epithelioiden Zellen des Tuberkels erinnern; doch

sind sie etwas gleichmässiger rund, wie diese; da auch nirgends Verkäsung, mehrkernige oder Riesenzellen gefunden wurden und der ganze übrige Körper frei von Tuberkulose war, so konnte diese Erkrankung wohl ausgeschlossen werden. Da die Herde häufig mitten in veränderten Pankreasläppchen lagen, so ist es wahrscheinlich, dass es sich um eigentümliche chron. Veränderungen der intertubulären Zellhaufen handelt. Es würde das auch noch für die Follikelnatur dieser Gebilde sprechen, da sie in der That ganz ähnlich aussehen, wie Follikel bei chronischer Lymphadenitis. — In diesem Falle also hat eine zum Teil diffuse, zum Teil herdförmig auftretende subakute interstitielle Entzündung mit frischer kleinzelliger Infiltration bestanden; die übrigen Veränderungen des Pankreas dagegen dürften als postmortale Erscheinung aufzufassen sein; möglicherweise haben aber auch hier pathologische Processe gespielt, deren Bild nachträglich verwischt ist.

Bei einem anderen Falle, den ich zu untersuchen Gelegenheit hatte, war das Verhältnis ein etwas anderes; hier war anscheinend zu einem chronischen Entzündungsprocess ein mehr akuter hinzugekommen: Schon bei der eitrigen Pankreatitis ist auch auf die Kombination von chronischer und akuter eitriger Entzündung aufmerksam gemacht, wobei diese meist als Folge jener anzusehen ist. Im sklerosierten Organ wird die Sekretion geringer, und in den Ausführungsgängen, stagniert das Sekret; vom Darm wandern dann Eiterung erregende Mikroorganismen ein, rufen Katarrh der Ausführungsgänge und akute Entzündung in ihrer Umgebung hervor. In dieser Weise ist wohl das folgende Krankheitsbild zu deuten. Ich führe hier nur das an, was für diese Frage von Interesse ist. Der Fall wird später bei Besprechung der Cysten genauer behandelt werden.

Fall XII.

Indurative und eitrige Pankreatitis

vgl. Fall XX (Pankreascyste).

Das Pankreas ist in eine äusserst derbe, feste Masse umgewandelt. Im Pankreaskopf, der im ganzen aus einer gelblichen, von zahlreichen derben Zügen durchsetzten Masse besteht, findet sich der Überrest einer Cyste. Das gesamte übrige Pankreas, in dessen Umgebung zahlreiche kleine feste, dunkelbraune Lymph-

drüsen liegen, besteht aus einer äusserst festen, nur an wenigen Stellen noch Pankreasstruktur zeigenden Masse, in welcher zahlreiche, den Ausführungsgängen entsprechende, bald engere, bald weitere Hohlräume auffallen. Aus einem Teil dieser Hohlräume entleerte sich eine eitrige Flüssigkeit; aus anderen kommen etwa linsengrosse und kleinere bräunliche und gelbliche Konkremente hervor, die auf der Schnittfläche ein schwärzliches Aussehen besitzen und leicht zerbröckeln.

Mikroskopische Untersuchung. (Prof. Lubarsch.) Der Pankreaskopf mit Ausnahme der Cyste und ihrer nächsten Umgebung bietet das Bild einer ausgedehnten chronischen indurierenden Entzündung mit frischen eitrigen Infiltrationen. Die einzelnen Läppchen der Drüse sind ausserordentlich weit auseinander gedrängt durch sehr derbe Züge von Bindegewebe, in dem sich neben komprimierten Blutgefässen sehr reichlich grosse Nervenstämme vorfinden. Wie mächtig die Bindegewebswucherung ist, ergiebt sich daraus am besten, dass bei der Vergrösserung Zeiss Oc. 4 an einzelnen Stellen der grösste Teil des Gesichtsfeldes von Bindegewebe eingenommen ist, und nur oben und unten an der Grenze des Gesichtsfeldes je ein Pankreasläppchen erscheint. Die Bindegewebszellen sind hier oft reichlich pigmentiert, zwischen ihnen befinden sich aber auch kleine Häufchen von Eisenpigmentschollen und von ausgewanderten Leukocyten. Die Wucherung des Bindegewebes ist aber ähnlich wie bei der Lebercirrhose eine ungleichmässige, so dass bald grosse, bald kleine Teile des Pankreas abgetrennt sind. Oft auch zeigt sich das Bindegewebe, welches innerhalb der Acini liegt, in Wucherung begriffen. Meist sind auch hier die Pankreaszellen gut färbbar, wenn auch etwas verkleinert, doch finden sich auch kleine abgetrennte Läppchen vor, die total nekrotisch und mit feinen Kalkkörnchen über und über bedeckt sind. Die Ausführungsgänge sind fast überall erweitert, besitzen aber meist normales, cylindrisches Epithel. Nur hier und da findet man auch das Epithel desquamiert, daneben auch Leukocyten mit zerfallenen Kernen, welche Diplo- und Streptokokken enthalten. Wieder in anderen sieht man die stark erweiterten Lumina zum grossen Teil mit Eiterzellen ausgefüllt, zwischen denen sich nur spärlich deutliche Cylinder-Epithelien nachweisen lassen; auch hier sind reichlich Diplo- und Streptokokken in und zwischen den Eiterkörperchen vorhanden (Färbung nach Weigert). Endlich findet man grosse erweiterte Ausführungsgänge, die neben ihrer epithel. Auskleidung im Lumen grosse Schollen enthalten, die teils mit Kalkkörnchen, teils mit den beschriebenen Mikroorganismen besetzt sind. Da, wo die Ansammlung von Eiterzellen in den Ausführungsgängen vorhanden ist, erstreckt sich dieselbe meistens noch weiter in das gewucherte interstitielle Gewebe hinein, welches hier dann zum Teil schon sogar der Einschmelzung anheimfällt. Innerhalb dieses infiltrierten Bindegewebes sowie der benachbarten Drüsenläppchen wurden hier und da auch Russel'sche Fuchsinkörperchen und ihnen ähnliche, aber mit einem Kerne versehene Gebilde beobachtet. Sowohl in der Mitte wie im Schwanz des Pankreas finden sich im wesentlichen dieselben Veränderungen. Nur tritt hier

der Reichtum an Nerven im Bindegewebe zurück, auch werden die zelligen Infiltrationen geringfügiger, und das Drüsengewebe erscheint besser erhalten. Namentlich fallen hier auch reichlicher die eigentümlich hellen Zellgruppen, die interacinösen Follikel, auf, die unregelmässig in die Läppchen eingestreut liegen. Auch hier finden sich ältere Blutungen im interstitiellen Gewebe, die Pigmentierung der Bindegewebszellen, sowie die starke Erweiterung der Ausführungsgänge.

Fassen wir auf Grund unserer Befunde das zusammen, was über die chronische Pankreatitis festzustellen ist, so können wir leicht 2 Formen unterscheiden. Die eine Form, die die häufigste zu sein scheint, kommt ebenso wie die akute (bes. eitrige) Entzündung von den Ausführungsgängen aus zustande und bildet die Fortsetzung und den Ausgang dieser Krankheit. Es ist natürlich nicht möglich, sie immer von der 2. — der hämatogenen Form — zu trennen; nur das sei hervorgehoben, dass bei ihr die frischen namentlich eitrigen Infiltrationen länger andauern, und dass man häufig Verzerrungen und Kompressionen der Ausführungsgänge findet, auch liegen oft in ihnen Leukocyten. Von unseren 6 Fällen von chron. Pankreatitis (Fall VII—X, Fall XII u. XVIII) gehören 4 (VIII—X u. XII) der ersten Kategorie an, während nur Fall VII u. XVIII als hämatogene Formen betrachtet werden können. Während somit die ascendierende chron. Pankreatitis eine mannigfache Ätiologie hat, ebenso wie die akute Entzündung, und sich in Anschluss an alle Processe finden kann, die eine Einwanderung von Mikroorganismen begünstigen, z. B. Cholelithiasis (Fall VIII u. IX), Krebs (Fall X) scheinen bei der hämatogenen Pankreasentzündung hauptsächlich, wenn auch nicht ausschliesslich, 2 ätiologische Momente in Betracht zu kommen: 1. die Syphilis und 2. der Alkoholmissbrauch. Unsere beiden Fälle können als Paradigmata für diese Kategorien betrachtet werden. Diese hämatogenen Formen unterscheiden sich von der ascendierenden wesentlich durch das Zurücktreten frischerer entzündlicher Erscheinungen, sowie das Vorwiegen von Gefässverdickungen und schwerem Bindegewebe. Ob auch die hämatogene Form nur der Ausgang einer akuten Erkrankung ist, oder von vornherein nach Art mancher chronischen Nierenentzündungen schleichend verläuft, ist schwer zu entscheiden; unser Fall XVIII spricht sowohl durch seinen anatomischen, wie klinischen Befund dafür, dass die Pankreasinduration in ähnlicher Weise wie die Lebercirrhose dadurch entstehen kann, dass zuerst ein Teil der secer-

nierenden Zellen zu Grunde geht und dann das Bindegewebe kompensatorisch wuchert.

Progressive Ernährungsstörungen.

Die gutartigen Neubildungen des Pankreas gehören so sehr zu den Seltenheiten, dass sie in den meisten Lehrbüchern der patholog. Anatomie (Orth, Ziegler) mit Stillschweigen übergangen werden. Birch-Hirschfeld giebt in seinem Lehrbuch an, dass Adenome im Pankreas wahrscheinlich vorkommen; er rechnet einen Fall von Garrigues dahin, bemerkt aber, dass genaue histologische Untersuchungen über diese Tumorart noch fehlen. Als einzige sichere Beobachtung bleibt wohl nur der von A. Thierfelder in seinem Atlas der patholog. Histologie (Erklärung zu Taf. XIX. Fig. 7) geschilderte Fall bestehen. In dem sonst normalen Kopfe eines an Tuberkulose verstorbenen Mannes fand sich ein etwa kirschgrosser fester Tumor, der sich leicht aus einer ihn umgebenden lockeren Bindegewebshülle ausschälen lies; Mikroskopisch bestand er aus sich vielfach windenden Zellcylindern ohne Lumen, die in einem zellarmen, lockeren, bindegewebigen Stroma verliefen; die Zellen der Neubildung glichen den cubischen Epithelien der kleineren Ausführungsgänge und Thierfelder betrachtet daher die Neubildung als von diesen Gängen ausgegangen. — Wenn auch das Fehlen richtiger Drüsengänge den Verdacht rechtfertigen könnte, dass man es doch mit einem Carcinom zu thun gehabt hat, so spricht ausschlaggebend für die adenmatöse Natur die scharfe Abgrenzung gegen das Nachbargewebe.

Viel häufiger dagegen ist das Vorkommen bösartiger Neubildungen, so dass von allen Krankheiten des Pankreas nach den bisherigen Erfahrungen der Krebs wohl die häufigste ist; er ist schon lange bekannt und dies Thema in früheren Jahren wiederholt bearbeitet. Nach Ancelet macht er über die Hälfte aller Fälle aus (59,7 Proc.). Dabei bleibt er aber immerhin noch ein seltenes Vorkommnis, Förster fand ihn bei 639 Sektionen 11 mal. Im Vergleich zum Vorkommen von Krebs in anderen Organen lehrt die Statistik von Willigk, dass bei 467 Krebskranken nur 29 mal (6,2 Proc.) der Krebs die Bauchspeicheldrüse betraf. Hinsichtlich des Geschlechts zeigt sich, dass das männliche

etwas häufiger betroffen ist; unter 51 Fällen, die Boldt zusammenstellt, sind 35 männlichen Geschlechts (62,5 Proc. = $^5/_8$); auch nach anderen Statistiken betreffen 62 Proc. der Fälle von Pankreascarcinom Männer, 38 Proc. Frauen. Gewöhnlich entwickelt sich der Krebs nach dem 40. Jahre, der Zusammenstellung von Boldt kann man in Betreff des Alters folgendes entnehmen:

Congenital					1	(Berg)
im 14. Jahre					1	(Todd)
vom 20.	bis	40.	Jahre		9	
„ 40.	„	50.	„		11	
„ 50.	„	60.	„		18	
„ 60.	„	70.	„		10	

Hierzu käme noch ein von A. Thierfelder (l. c. Fig. 8) beschriebener Fall von acinösem Pankreaskrebs bei einem 50 jähr. Manne und meine 3 Fälle, wo es sich um Individuen von über 50, 65 und 73 Jahren handelte, so dass unter 55 Fällen 32 im Alter von 50—73 Jahren stehen = ca. 59 Proc.

Die Ätiologie ist dunkel, heriditäre Belastung wird von Harrisson, Allen und Canfield erwähnt; ein Trauma von Wagner, Clurg und Schupmann.

Der Krebs des Pankreas kann primär und sekundär sein; es wird angenommen, dass letzteres das häufigere sei; doch ist es in vielen Fällen, selbst auf dem Seziertisch nicht möglich, diese Frage mit Sicherheit zu entscheiden, da einerseits der Krebs vom Pankreas auf die Nachbarorgane besonders das Duodenum übergreifen kann, andererseits auch das umgekehrte stattfindet. Ja es kommt nicht selten vor, dass ein Carcinom, dass zunächst grob anatomisch ganz den Eindruck eines primären Krebses des Pankreaskopfes macht, wie die mikroskopische Untersuchung ergiebt, doch von den Drüsen des Duodenum ausgeht, (vergl. Fall IV, Duodenalkrebs mit eitriger Pankreatitis) und in neuester Zeit hat besonders G. Ollivier ein derartiges Verhältnis hervorgehoben. Als primär werden angesehen die Fälle von Récamier, Bright, Suche, Mühry, Schupmann, Albers, Tessier, Williams, Bowditch, Holdauer. Antrum, Horras, Frerichs, Wagner, Roberts, Boucaud, Webb, Gross, Luithlen, Davidsohn, Sauter, Ogle, O. Hava, Haber, Hauf, Molander och Blix, Soyka, Bruzelius och Key, Strümpell, Pott, Litten,

Masing, Drozda, Wesener, Ziehe, Hagenbach: Bei sekundärem Pankreaskrebs handelt es sich häufiger um direkte Fortsetzung einer Geschwulst aus der Nachbarschaft; seltener um wahre Krebsmetastasen, in Fällen der letzteren Art finden sich umschriebene Krebsherde mitten im gesunden Drüsengewebe vor.

Die Lokalisation betreffend giebt Ancelet, der etwa 200 Fälle von primärem und sekundärem Krebs zusammengestellt hat, an, dass der Tumor 88 mal das ganze Pankreas befallen hatte, 33 mal nur im Kopf, 5 mal im Körper und 2 mal im Schwanz seinen Sitz hatte. Dieses Resultat steht im Widerspruch mit der Boldt'schen Statistik, hier war bei 53 Fällen die Affektion 25 mal wesentlich auf den Kopf beschränkt, seltener war die Drüse im ganzen krebsig degeneriert. Übrigens ist wohl die Angabe, das ganze Organ sei krebsig infiltriert, in vielen Fällen nicht in vollem Sinne des Wortes aufzufassen. In meinen beiden Fällen war die Neubildung auf den Kopf beschränkt.

Dem anatomischen Charakter nach handelt es sich meist um Faserkrebs; 6 mal wird Medullarcarcinom beschrieben (Harris, O'Hava, Allen, Hauff, Molander und Blix), 4 mal Cylinderzellenkrebs (Wagner, Pott, Strümpell, Wesener), 3 mal Gallertkrebs (Bruzelius och Key, Lücke und Klebs, Weyer). In vielen Fällen fehlt die mikroskopische Untersuchung. Seinen Ausgang kann der Krebs des Pankreas von dem Ausführungsgange nehmen oder vom Parenchym. Der Cylinderzellenkrebs, der weiter unten (No. X S. 124) beschrieben ist, ist offenbar vom Ausführungsgange ausgegangen, das Adeno-Carcinom (No. XIV S. 127) vom Parenchym. Bei Fall XII lässt sich der Ausgangspunkt nicht bestimmen, der Process ist zu weit vorgeschritten, der drüsige Bau zu sehr verloren gegangen.

Das Pankreas kann bedeutend vergrössert werden, bis aufs 3—5 fache (Pepper, Agenew, Comeron), in Sauter's Fall war der Kopf mannsfaustgross. Verkleinerung des von einem Gallertkrebs ergriffenen Pankreas beschreibt Weyer (Mosler).

Von 3 Fällen von Pankreascarcinom die ich zu untersuchen Gelegenheit hatte, war der erste eine Mischform zwischen Medullar- und Cylinderepithelkrebs; der zweite und dritte ein Cylinderzellenkrebs.

Fall XIII.

Carcinom des Pankreaskopfes

(aus der Sammlung des pathologischen Instituts zu Rostock).

Bei der mikroskopischen Untersuchung der Geschwulst finden sich verschiedene Bilder: In der Nähe der erhaltenen Drüsensubstanz überwiegt das Bindegewebe sehr bedeutend; es ist reich an spindelförmigen Zellen mit gestrecktem Kern und Rundzellen, die stellenweise, so besonders um die Gefässe herum, zu dichten Herden gehäuft sind. Unregelmässig zerstreut, bald ganz vereinzelt, bald dichter von Bindegewebszellen eingeschlossen liegen die Krebsalveolen, rundlich oder schlauchförmig mit Auszackungen. Cylinderzellen mit annähernd runden oder ovalen Kernen kleiden die Wand in einfacher oder mehrfacher Schicht unvollständig aus, ein unregelmässiges Lumen freilassend. Oft sind auch die Zellen von der Wand abgelöst und liegen einzeln oder in Haufen im Lumen neben Detritusmassen, oder ein Lumen fehlt überhaupt, und die ganze Alveole ist mit unregelmässig gestalteten, meist cylindrischen Zellen angefüllt. In dem grössten Teile des Tumors findet sich das Bild des Medullarkrebses. Die Wucherung der epithelialen Zellen herrscht weit vor. In schmalen Zügen durchzieht kernreiches Bindegewebe die Zellmassen, doch ohne sie in Läppchen, ähnlich den Pankreasläppchen zu trennen. Die Krebsnester haben mit den Drüsenalveolen keine Ähnlichkeit mehr, sie sind von der verschiedensten Form und Grösse und entbehren durchweg eines Lumens, nur an einigen Stellen weichen die Zellen auseinander und lassen spaltförmige Lücken frei. Stellenweise, besonders an den Bindegewebsbalken entlang, sind die Zellen kubisch, meist aber sind sie polyedrisch und von verschiedener Grösse. Die Zellkerne sind selten rund, meist von eckiger Form, zuweilen auch länglich.

Cylinderzellenkrebs des Pankreaskopfes (vergl. Fall X).

Chronische indurierende Pankreatitis.

Der Kopf des Pankreas ist in eine hühnereigrosse, sehr weiche grauweisse Masse umgewandelt, welche nichts von Pankreasstruktur erkennen lässt, von der Schnittfläche kann man milchige Flüssigkeit abstreifen.

Mikroskopisch sehen wir ein bindegewebiges, an einigen Stellen reichlicheres, an anderen spärlicheres Stroma, in dem unregelmässig verzweigte und ausgebuchtete, mit Epithel ausgekleidete Kanäle sich ausbreiten. Diese Krebstubuli sind von verschiedener Weite und zeigen durchweg ein unregelmässig gestaltetes Lumen. Ihre Wand ist von einer ein- oder mehrfachen Schicht hoher Cylinderzellen mit lang gestreckten Kernen ausgekleidet. Im Lumen liegen viel abgelöste und meist destruierte Zellen- und Detritusmassen. Das Stroma zwischen den Krebsschläuchen besteht aus lockerem Bindegewebe mit vielen Kernen und ist von Rundzellen durchsetzt, mitunter finden sich ganze Haufen von jungen Bindegewebszellen.

Im Stroma fallen schon im ungefärbten Zustande, besonders aber bei passender Färbung eigentümliche Bildungen auf. In ungefärbten Schnitten stellen sie sich als vielfach in Haufen liegende, stark lichtbrechende Kugeln dar, die besonders reichlich in der dem Darm zugekehrten Seite des Carcinoms vorhanden sind und sich, wenn auch spärlicher in der Duodenalschleimhaut vorfinden. Wird ein Schnitt nach Weigert gefärbt und mit Pikrokarmin nachgefärbt, so fallen bei schwacher Vergrösserung (100 mal) zwischen den rot gefärbten Fasern und Kernen des bindegewebigen Stromas, an manchen Stellen dichter, an anderen vereinzelt, tiefblaue, rundliche Körper ins Auge, die etwa den vierfachen Durchmesser eines weissen Blutkörperchens haben. Bei stärkerer Vergrösserung sind sie von Brombeerform, und man erkennt, dass sie ein Konglomerat kleinerer, homogener, dunkel gefärbter Kugeln von verschiedener Grösse sind; die kleinsten derselben erscheinen punktförmig, die grössten erreichen annähernd die Dimensionen eines roten Blutkörperchens. Durch eine schwachgefärbte Zwischensubstanz werden etwa ein bis zwei Dutzend dieser Kügelchen zu den schon bei schwacher Vergrösserung sichtbaren, brombeerförmigen Körpern zusammengehalten. Mitunter finden sich die Kügelchen vereinzelt frei im Gewebe. Auch nach der Russel'schen Fuchsinmethode färben sich diese Gebilde und zwar rot — jedoch nicht ganz so intensiv, wie nach der Weigert'schen; auch werden entschieden durch letzteres Verfahren mehr Kugeln gefärbt. Wird ein Schnitt mit der Triacidlösung von Bergonzini[1]) gefärbt, so wird das Bindegewebe und das Plasma der Zellen rosa, die Kerne werden grün, die besprochenen Kügelchenhaufen intensiv rot; sie sind nach aussen scharf begrenzt; ihre Zusammensetzung aus Kügelchen ist aber weniger deutlich. In den meisten von ihnen sieht man nun einen in der Regel peripher gelegenen grüngefärbten Kern. Um was für Gebilde es sich hier handelt, das soll hier nicht entschieden werden; es sei nur bemerkt, dass die gleichen Zellen unter den verschiedensten patholog. Zuständen von Prof. Lubarsch gefunden sind, besonders häufig im Darmkanal. Hervorheben wollen wir nur auch hier, dass es sich nicht etwa um fremdartige (parasitäre) Bildungen handelt, sondern aller Wahrscheinlichkeit nach um wandernde Zellen, deren Protoplasma eine eigentümliche Umwandlung eingegangen ist. Dass es sich thatsächlich um Wanderzellen handeln muss, geht aus den Befunden hervor, die wir in Fig. 5 bei d abgebildet haben; hier finden wir die beschriebenen Zellen nicht nur im Krebsstroma, sondern auch in dem Lumen der Carcinomschläuche und zwischen den hohen cylindrischen Epithelien vor; so dass kein Zweifel ist, dass die im Bindegewebe angehäuften Zellen amöboider Bewegung fähig sind.

Hieran lässt sich am ehesten ein Fall reihen, der der Hauptsache nach als ein Adenocarcinom aufgefasst werden muss; durch das Vorhandensein hyaliner und amyloider Schollen und Balken aber eine besondere Stellung erhält. —

[1]) Die Lösung besteht aus wässriger Methylgrün-, Säurefuchsin- und Goldorangelösung.

Fall XIV.

Cylinderzellen-Carcinom mit hyaliner und amyloider Degeneration.

Der Krankengeschichte entnehme ich folgendes:

Patient, 65 Jahre alt, Arbeiter, am 28. Mai 1891 auf die innere Station des Rostocker Stadtkrankenhauses aufgenommen, hatte seit seiner Kindheit Husten mit geringem Auswurf, vor etwa vierzig Jahren Lungenentzündung, war sonst gesund. Seine jetzige Erkrankung begann Ostern 91 mit Appetitlosigkeit: am 6. April bemerkte er eine gelbe Verfärbung im Gesicht, die sich allmählich über den ganzen Körper ausbreitete. Seither fühlt er sich matt und ist arbeitsunfähig. Der Urin ist seit dem Beginn der Erkrankung braunrot, der Stuhlgang meist angehalten; die Fäces weiss, sehr übelriechend. Bei der Aufnahme bestand stark ikterische Verfärbung der Haut und der sichtbaren Schleimhäute. Drüsen waren nicht geschwollen. Am Herzen war der Spitzenstoss nach aussen verlagert, die Herztöne rein, der zweite Aortenton etwas verstärkt. Die Gefässe waren rigide und geschlängelt. Das Abdomen weich, nicht druckempfindlich. Die Leber ist palpabel, nicht vergrössert, doch ragt die Gallenblase an ihrem unteren Rande, perkutorisch und palpatorisch nachweisbar, als hühnereigrosser, weicher Tumor hervor. Die Milz ist nicht vergrössert. Der Urin braunschwärzlich, enthält Albumen und Gallenfarbstoff, keinen Zucker. Der Mageninhalt nach einem Probefrühstück ergab normalen Befund. Zunächst wurde Icterus catarrhalis angenommen. Im weiteren Verlaufe bestanden als subjektive Symptome Jucken und häufige Übelkeit; die Schwäche nahm zu; bei Versuchen, das Bett zu verlassen, trat mehrmals Ohnmacht auf. Das Körpergewicht nahm fast beständig ab, von 50,0 kg beim Eintritt in die Behandlung auf 46,9 beim Tode. Die Blutuntersuchung ergab Ende Juni 2900000 rote Blutkörperchen im kbmm, keine Poikilocytose, keine Vermehrung der weissen Blutkörperchen, einen Hämaglobingehalt von 50 bis 55 Proc. Ende Juni fanden sich auch geschwollene Lymphdrüsen, in beiden Achselhöhlen ein bohnengrosses Packet, jederseits mehrere bohnengrosse Lymphdrüsen. Diesem Krankeitsverlaufe gegenüber wurde die Wahrscheinlichkeits-Diagnose auf Pankreascarcinom gestellt. Bisher war der Stuhl retardiert und von Thonfarbe gewesen; am 1. und 2. Juli wurden mehrere Male pechschwarze geformte Stühle entleert; und in der Nacht vom 2. auf 3. Juli trat der Tod ein.

Sektion. Cirkulations- und Respirations-Apparat (vom Ikterus abgesehen) ohne wesentliche Besonderheiten.

Die Leber ist gross, fest, mit scharfem intensiv gelb gefärbten vorderen Rande. Farbe dunkelgelbrot. Auf dem Durchschnitt grobacinös. Intensive Gelbfärbung der peripheren Teile der Lobuli. Centralvene stark gefüllt. Gallenblase sehr erweitert, etwas über gänseeigross, gefüllt mit einer dünnflüssigen, gelben, kaum fadenziehenden Galle. Der Duct. choledochus wird unmittelbar unterhalb des Zusammenflusses des Duct. cysticus und hepaticus durch eine ihn umwuchernde Neubildung völlig verlegt. Bis dahin Erweiterung der Gänge, intensive Grünfärbung der Schleimhaut, hinter der Einschnürungsstelle Schleimhaut völlig weiss.

Pankreas: Die Pankreassubstanz in Schwanz und Mittel-

stück völlig geschwunden, nur im Kopf noch normale Pankreassubstanz von blassroter Farbe. Schwanz und Mittelstück bestehen aus einem weitmaschigen cystenartigen Gewebe.

Die mikroskopische Untersuchung ergab ungewöhnliche Verhältnisse: An einzelnen Stellen fanden sich allerdings Bilder, die durchaus mit dem übereinstimmen, was vom Pankreasadenom geschildert wird. Die einzelnen Drüsenläppchen waren erweitert ausgebuchtet und zeigten dichotomische Verzweigungen; die Zellen ähnelten durchaus denen des normalen Pankreas; ja vielfach war es schwer, die unveränderten Pankreasläppchen von der Neubildung zu trennen, nur in einzelnen Fällen war insofern eine sehr scharfe Grenze, als die Epithelien und das Bindegewebe des Pankreas vollkommen nekrotisch waren. (Diffuse Färbung des ganzen Gewebes) während die neugebildeten Drüsenläppchen sich durch ihre scharfe Kernfärbung abhoben; meistens fällt auch, selbst an der Grenze der Geschwulst, eine Zunahme des Bindegewebes auf, sodass an vielen Stellen das Bild eines Fibroadenoms entsteht. Diese Zunahme des Bindegewebes wird nach dem Centrum der Geschwulst immer stärker, die Wucherungen werden spärlicher und atypischer; oft sind es nur noch unregelmässige Stränge niedrig cylindrischer Zellen die sich zwischen die derben Bindegewebsbalken schieben, sodass an solchen Stellen durchaus das Bild eines skirrhösen Krebses vorliegt. Das Bindegewebe zeichnet sich von vornherein durch seine Kernarmut und Starrheit aus, vielfach ist es in glänzendes, hyalines Gewebe umgewandelt, das in ausgeprägter Weise bei Anwendung der Gentiana-Amyloid-Methode glänzend rot gefärbt wird. Ein Teil dieser Balken wird bei Jodzusatz bräunlich, doch nicht so intensiv wie das ausgebildete Amyloid. Neben diesen hyalin-amylioden Balken finden sich aber noch dicht um die Carcinomnester und zum Teil an ihnen glänzende Kugeln vor, die meist etwas grösser sind, wie die in Fall 2 beschriebenen. Ihr Verhalten zu Farbstoffen ist ein verschiedenes; ein Teil verhält sich, wie die Russel'schen Fuchsinkörperchen d. h. sie werden durch Karbolsäurefuchsin, sowie durch die Weigert'sche Methode gefärbt; ein anderer Teil scheint dagegen dem Amyloid näher zu stehen — sie geben die Gentiana- und Jodamyloidreaktion in intensiver Weise, wenn auch nicht die Jodschwefelsäurereaktion. In Wasser und Alkohol sind sie unlösslich, doch unterscheiden sie sich vom echten Amyloid dadurch,

dass nach Vorbehandlung mit Speichel die Amyloidreaktion negativ ausfallen. — Es handelt sich also hier jedenfalls um Körper, die zwar nicht vollkommen mit dem Amyloid oder Hyalin übereinstimmen, aber doch jedenfalls nahe verwandt damit sind — vielleicht eine Zwischenstufe zwischen glykogenen und amyloiden Substanzen bilden. — Wenn man von diesen Besonderheiten absieht muss man den Tumor wohl als einen skirrhösem Cylinderepithelkrebs bezeichnen, bei dem der Ausgang von den secernierenden Drüsenzellen besonders deutlich ist. Der Übergang der Drüsenläppchen in erweiterte adenomartige Bildungen und von diesen bis zu den skirrhösen Krebsnestern ist ein so allmählicher, die Ausführungsgänge sind bei dem ganzen Process so passiv geblieben, dass nicht gut daran gezweifelt werden kann, dass die ganze Neubildung von den Drüsenepithelien ausging.

Fassen wir nach der Beschreibung der 3 Pankreascarcinome das zusammen, was sich daraus für ihre Entstehung ergiebt, so lässt sich wohl folgendes feststellen. Das Carcinom des Pankreas kann sowohl ausgehen von den eigentlichen Drüsenepithelien, wie von den Zellen der Ausführungsgänge. Fall XII und XIII sind Beispiele für den ersteren Modus, Fall IX für den letzteren. Allerdings hat Ollivier in seiner bereits citierten Arbeit die Meinung ausgesprochen, dass auch dann die Abstammung des Krebses von den Ausführungsgängen möglich und nachweisbar ist, wenn im Ganzen der Krebs nicht das Aussehen eines Cylinderepithelkrebses besitzt; und man könnte deswegen die Frage aufwerfen, ob nicht auch in unserem Fall 12 eine Ableitung von den Cylinderzellen der Ausführungsgänge möglich wäre. In Fall 13 kommt das überhaupt nicht in Betracht, weil hier die allmählichen Übergänge von den normalen Drüsenläppchen zu den Krebsschläuchen äusserst klar und beweisend sind. Anders liegt es allerdings in Fall 12; hier war der Krebs bereits so ausgedehnt und vorgeschritten, dass man über den Ursprung völlige Klarheit nicht gewinnen konnte. Wenn auch an einzelnen Stellen Schläuche mit cylindrischen Zellen und unregelmässiger Lume verstanden waren, so kann man daraus allein noch nicht schliessen, dass solche Teile von Ausführungsgängen abstammten. Da ferner Ollivier seine Ansicht hauptsächlich für die klein-alveolären Krebse aufgestellt (er spricht von einer „faible proportion des formationes néoplasiques“) so erscheint es wenig wahrscheinlich, dass in unserem

Falle 12 die Entwickelung des Krebses von den Epithelien der Ausführungsgänge stattfand, wenngleich zugegeben werden muss, dass er nicht mit solcher Sicherheit von den Drüsenepithelien abgeleitet werden kann, wie Fall XIII. Im Allgemeinen dürfte der Schluss berechtigt sein, dass wie in anderen Organen, so auch im Pankreas, die Krebse mit mehr unbestimmter Epithelform von den Drüsenepithelien, die mit ausgeprägt und vorwiegend cylindrischen Epithelien dagegen von den Ausführungsgangsepithelien ausgehen, während für eine Anzahl klein alveolärer Krebse auch bei wenig ausgeprägter Cylinderepithelform ebenfalls der Ausgang von den Epithelien der Ausführungsgänge möglich ist.[1])

Komplikationen bei primärem und sekundärem Carcinom des Pankreas sind:

1. Fortschreiten auf benachbarte Organe ist nach allen Seiten hin beobachtet; doch ist dies nach Senn seltener als das Umgekehrte, dass von der Nachbarschaft, besonders vom Magen aus ein Krebs aufs Pankreas übergreift. Ogle beobachtete das Übergreifen eines Pankreaskrebses durch das Zwerchfell auf die Lunge.

2. In den späteren Stadien des Krankheitsverlaufes sollen stets die Lymphdrüsen der Nachbarschaft geschwollen sein. Ferner kommen Metastasen in der Leber vor, so in einem Falle Litten's, wo der Krebs in die Pfortader eingebrochen war und durch Verbreitung durch den Blutstrom eine gleichmässige krebsige Infiltration der Leber erfolgte.

3. Oblitteration des Duct. Wirsungianus ist nach Boldt in mehr als $^1/_3$ aller Fälle beobachtet; meist besteht dann eine geringe Dilatation des hinter der Stenose gelegenen Teils des Ausführungsganges.

4. Verengerung des Duct. choledochus und Ikterus sind häufig. Nach Senn ist Ikterus stets vorhanden bei primärem

---

[1]) Ein vierter, während der Drucklegung dieser Arbeit von Prof. Lubarsch beobachteter Medullarkrebs des Pankreaskopfes ist geeignet, diese Anschauung etwas zu modificieren, da hier trotz des gross-alveolären Charakters der Neubildung die Abstammung von den Ausführungsgängen dadurch bewiesen wurde, dass die Krebsstränge in Form grosser Züge in gesundes, aber keine Ausführungsgänge mehr besitzendes Pankreasgewebe hineingingen; wie ähnliches auch A. Thierfelder in seinem Fall von Pankreaskrebs abgebildet hat.

Skirrhus des Pankreaskopfes, dagegen selten, wenn die Krankheit sekundär ist oder den Körper oder Schwanz der Drüse befällt. In meinem einen Falle von primärem Carcinom des Pankreaskopfes war die Gallenblase stark erweitert, der Ikterus sehr stark.

5. Nach Boldt war die Pfortader und Vena cara inf. in etwa 10 Fällen, die Aorta in 5 Fällen, 2 mal die Ureteren (Laborde, Soyka), 1 mal die Mesenterialgefässe (Battersby), 1 mal der Ductus thoracicus durch den Pankreastumor komprimiert. Eine Thrombose der Pfortader fand sich in dem Falle von Wesener.

6. Kompression des Duodenums durch Pankreaskrebs ohne Umwachsung desselben bestand in 9 Fällen: Kerckring, de Haën, Mondière (2), Holscher, Teissier, Tanner, Salomon. Andere Affektionen des Pankreas, die den Darm komprimierten, um das hier einzuschalten, waren Pankreatitis (Nathan, Gerhardi) parapankreatischer Abscess (Rosenbach), Pankreascyste (Hagenbach).

7. Ulcerative Perforation der Geschwulst durch die Bauchdecken, und zwar am Nabelring, beobachtete v. Hauff, durch die hintere Magenwand Cambpell, in die Pfortader Bowditsch, Molander och Blix, und Litten. Durch ulcerösen Zerfall der Gefässwandung kann es zu Blutungen kommen, die zum Tode führen. (Casch, Huber).

Die Krankheitsdauer ist kaum zu bestimmen, da die Symptome des Pankreaskrebses so unbestimmt und vieldeutig sind, und oft Symptome ganz fehlen, die auf eine Affektion des Pankreas zu beziehen wären. Boldt giebt als durchschnittliche Dauer 8 bis 15 Monate an; doch bestanden zuweilen nachweisbare Erscheinungen nur 2—3 Monate (Litten, Laborde), in anderen Fällen zogen sie sich über 2 (Molander och Blix, Crampton) ja bis zu 3—4 Jahren hin (Canfield, Bowditsch, Battersby).

Der Tod erfolgte im äussersten Marasmus; doch kann er durch Komplikation beschleunigt werden; z. B. durch Blutung.

Das Sarkom ist sehr viel seltener als das Carcinom. Primäre Sarkome sind grösste Raritäten, sekundäre, besonders melanotische Sarkome sind mehrfach beobachtet. Wahrscheinlich gehören die führer als melanotische Krebse beschriebenen Geschwülste sämtlich hierher (Orth). In der Sammlung des Rostocker patho-

logischen Institutes befindet sich ein Sarkom des Pankreas, doch ist es nicht gut genug konserviert, um mikroskopisch untersucht zu werden. Ein sicheres primäres Sarkom ist von Paulicki beschrieben; es betraf einen jungen an Phthisis pulm. et intestin. gestorbenen Mann, ohne dass Erscheinungen hierfür im Leben bemerkbar gewesen wären und gehörte zur kleinzelligen Form. Zwei weitere Fälle, Mayo und Lépine et Cornil, führt Senn an, in ersterem befiel die Krankheit das ganze Organ, ohne trotz der grossen örtlichen Ausdehnung Metastasen zu machen, im zweiten war sie nur auf den Kopf beschränkt und hatte sich dennoch nicht nur auf die Nachbarschaft ausgedehnt, sondern auch Metastasen veranlasst. Ein etwa wallnussgrosses, typisches Angiosarkom des Pankreaskopfes ist während der Drucklegung dieser Arbeit von Prof. Lubarsch beobachtet worden.

Lymphom des Pankreas neben Lymphombildung in anderen Organen ist von Cornil und Lépine beschrieben.

Eine Geschwulst, die als Angioma myxomatosum oder als Cylindrom aufgefasst werden konnte, beschrieb Baudach.

Als zu den progressiven Ernährungsstörungen gehörig ist noch die Hypertrophie des Pankreas zu erwähnen, doch giebt es noch keinen sicheren Beleg dafür (der Fall von Störck, der hier angeführt wird, ist nicht mikroskopisch untersucht).

Infektiöse Granulationsgeschwülste: Tuberkulöse Affektionen: Bei der disseminierten allgemeinen Miliartuberkulose wird das Pankreas nur ausnahmsweise ergriffen (Barlow). Dagegen findet man nach Senn die Drüse in solchen Fällen oft in einem Zustande von parenchymatöser Degeneration, wie das ja auch bei anderen schweren Infektionskrankheiten vorkommt. Nicht ganz so selten sind die Lymphdrüsen um das Pankreas herum käsige Degeneration eingegangen dann kann man zuweilen ähnliche Herde im Pankreas selbst finden, verkäste intraglanduläre Lymphdrüsen; [1]) Fälle, in denen das Pankreas der Sitz primärer Tuberkulose war, sind von Aran (im Schwanz des Pankreas ein tuberkulöser Knoten von der Grösse eines Hühnereies, umgeben von einer Zone von miliaren Knötchen im Drüsengewebe selber; auch in der Milz miliare Knötchen) und Mayo

[1]) Doch leistet für gewöhnlich das Pankreas selbst bei hochgradiger Tuberkulose der umgebenden Lymphknoten sehr lange Widerstand.

beschrieben; (der Kopf des Pankreas, vergrössert, bildet eine unregelmässige Kugel von 10 cm im Durchmesser, welche den Gallengang komprimiert; auch der Rest der Drüse vergrössert. Teilweise enthält sie gesundes Drüsengewebe, an anderen Stellen war dieses mit tuberkulösen Massen infiltriert, welche an 2—3 Punkten erweicht waren und dicken Eiter bildeten. Einige Lymphdrüsen, die Thymus und die Nieren waren sekundär befallen).

Syphilis kann bei Föten und Erwachsenen zu einer chronischen interstitiellen Pankreatitis, zu einer Induration des Pankreas führen; ein Beispiel ist oben mitgeteilt, doch sind auch Syphilome in grösseren wie in miliaren Knoten zur Beobachtung gelangt. Ein ganz ausgezeichneter Fall von Pankreassyphilis mit grösseren und kleineren Gummaten, von denen einige Tuberkeln mit Riesenzellen und Verkäsung zum Verwechseln ähnlich sahen, bei acquirierter schwerer Syphilis wurde in der pathol. anatom. Sektion auf der letzten Naturforscher-Versammlung von Dr. Schlagenkauf demonstriert: die Erkrankung war eine ausgebreitete und es war interessant, dass auch deutliche Glykosurie bestand. Schlagenkauf betrachtet seinen Fall als den ersten sicheren von Gumma des Pankreas.

Regressive Ernährungsstörungen.

Regressive Ernährungsstörungen sind wohl die häufigste pathologische Veränderung, die wir am Pankreas finden. Es sind folgende Formen derselben zu unterscheiden:

1. Einfache Atrophie.
2. Degeneration der Parenchymzellen.
3. Entwickelung von Fettgewebe an Stelle der geschwundenen Drüsensubstanz; Lipomatosis.
4. Gangrän.
5. Amyloidentartung.
6. Nekrose des Fettgewebes in und um das Pankreas: Fettnekrosen.

1. Die einfache Atrophie kommt als senile und marantische Erscheinung vor, von besonderer Bedeutung ist sie wohl bei Diabetes mellitus, wo sie öfters gefunden wird. Das Organ ist im Ganzen verkleinert, oft auf ein Gewicht von 30,0 bis 40,0 g. reduziert, während als Durchschnitt für das Pankreas eines Er-

wachsenen 80,0 g. angegeben wird; ist härter und bräunlich gefärbt. Die Verkleinerung wird mikroskopisch durch den Schwund des intertubulären Fettgewebes und Verkleinerung der Zellen erklärt. Drei Fälle von einfacher Atrophie des Pankreas bei Diabetes hatte ich zu untersuchen Gelegenheit. Zunächst ist hier das Pankreas eines Kindes von fast 6 Jahren zu nennen (Fall XI), das ein Gewicht von nur 6,0 g hatte; der Fall ist schon früher bei Besprechung der Pankreatitis genauer beschrieben (S. 141 resp. 47 ff.); mikroskopische Einzelheiten waren an den anscheinend verkleinerten Acinis wegen vorgeschrittener postmortaler Veränderungen nicht zu erkennen.

Der 2. Fall (Fall XII) betrifft einen Herrn, der seit vielen Jahren an Diabetes leidend im Alter von 57 Jahren im Anschluss an einen Influenza-Anfall an Herzschwäche starb. Aus dem Sektionsprotokoll entnehme ich folgendes:

Ziemlich kleine männliche Leiche von mittlerem Ernährungszustande. Schlaffheit des Herzens und Erweiterung der Ventrikel, mikroskopisch geringe fettige Degeneration, braune Atrophie, Fragmentatio myocardii. Stauungsnieren. Atrophie der Milz, Ödem und Emphysem der Lungen. Pankreas auffallend dünn und platt, wiegt nur 39,0 g, ist mässig blutreich, im ganzen aber von deutlich acinöser Zeichnung. Mikroskopisch fand sich am Pankreas nichts abnormes, nur erschienen alle Teile, die Acini wie die einzelnen Drüsenzellen verkleinert.

Fall XVI.

Einfache Atrophie des Pankreas, Diabetes mellitus.

Die Arbeiterfrau W. B., 27 Jahre alt, (in das Rostocker Krankenhaus aufgen. den 4. April 1893) litt an einem mittelschweren Diabetes mellitus; die Dauer desselben bis zum Tode betrug ungefähr $2^1/_2$ Jahr. Der Zuckergehalt betrug bei eingeschränkter Diät (ca. 65 g Zwieback und 20,0 bis 30,0 Reisbrei pro die) 120—180,0 täglich; bei einer weiteren Einschränkung sank zwar die Zuckerausscheidung auf 50,0, dafür stieg aber die Harnstoffausscheidung auf das doppelte. Die übrigen Krankheitserscheinungen waren hochgradige Abmagerung (zuletzt Gewicht 29,700 kg) und Kräfteverfall, Ausfallen der Haare, Cariöswerden der Zähne, trockene, abschilfernde Haut, beiderseitiger Catarakt, trübe Stimmung, Otitis media; ferner Zeichen von Lungentuberkulose und zuletzt trockene Pleuritis. Der Fall muss also wohl unter die Rubrik des Diabète maigre gestellt werden.

Aus dem Sektionsprotokoll hebe ich kurz hervor:

Allgemeine starke Abmagerung, Pleuritis adhaesiva beiderseits, tuberkulöse Schwielen in der Pleura, pneumonischer Herd im linken Unterlappen. Tuberkulöse Peribronchitis im rechten Oberlappen, verkalkte Bronchialdrüsen; eitrige Bronchitis, geringes Oedem. Geringer Hydrops-Pericardii. Paren-

chymatöse Nephritis. Schwellung der Peyer'schen Plaques und Solitärfollikel im Jleum und besonders im Dickdarm. Schwellung der Mesenterialdrüsen.

Pankreas: Länge 12 cm, Breite 2,5 cm, Gewicht 30,0. Makroskopisch ohne Veränderungen. Auch mikroskopisch waren keine wesentlichen Veränderungen nachzuweisen als eine Verkleinerung aller Teile. Das Fettgewebe, das normal die Läppchen der Drüse trennt, war fast ganz geschwunden, die Läppchen selbst durchgehend klein, ebenso die einzelnen Acini.

2. Degenerative Vorgänge am Parenchym kommen einmal in der Form der trüben Schwellung bei vielen hochfieberhaften Krankheiten als sekundäre Erscheinung vor. So ist wohl das Bild zu verstehen, das früher als akute parenchymatöse Pankreatitis aufgefasst wurde. Die trübe Schwellung oder wie sie früher genannt wurde, die Pankreatitis parenchymatosa acuta findet sich am Parenchym des Pankreas namentlich bei Typhus abdominalis, ferner bei Variola, Puerperalfieber u. a., ebenso wie die gleichen Veränderungen in Leber, Nieren und Muskeln. Während des Lebens bleibt sie unerkannt und ist auch ohne klinische Bedeutung. Makroskopisch erscheint die Drüse grösser als normal, anfänglich wenigstens gerötet durch Hyperämie, später mehr weisslich oder graugelb durch fortgeschrittene Degeneration der Epithelien und Ödem im interstitiellen Bindegewebe. Mikroskopisch erkennt man, dass die Veränderungen ausschliesslich oder vorwiegend das Parenchym betreffen. Die Drüsenzellen selbst befinden sich im Zustande der trüben Schwellung mit Ausgang in Verfettung und Zerfall, sie scheinen stark granuliert, undurchsichtig, etwas vergrössert, wobei sich die Körnchen in Essigsäure und Kalilauge auflösen, und sich dadurch als aus albumöser Substanz bestehend zu erkennen geben. In den aufgehellten Zellen nimmt man eine Wucherung der Kerne war, deren Zahl zwischen 2—5 zu schwanken pflegt. Im interstitiellen Gewebe kommen hie und da auch sekundäre entzündliche Veränderungen vor, die abgesehen von Hyperämie in ödematöser Schwellung und mehr oder weniger starker zelliger Infiltration bestehen (Friedreich, Eichhorst). Ausser der trüben Schwellung kommt bei den Pankreaszellen noch fettige Degeneration vor bei Entzündungen, Sekretstauung, Phosphorvergiftung u. s. w. Das Drüsengewebe nimmt dabei eine hellere, mehr gelbliche Farbe an, und die Ausführungsgänge füllen sich mit fettigem Detritus; dem Schwunde des Parenchyms entsprechend erweitern sich die Ausführungsgänge.

3. Lipomatosis des Pankreas ist ein Zustand, wo das

Drüsengewebe zum grössten Teile durch Fett ersetzt ist. Das ganze Organ ist dabei meist etwas grösser als normal, weich, und die Fettmassen zeigen die Anordnung von Läppchen. Besonders oft findet sich Lipomatosis mit Konkrementbildung vereinigt. Beim Diabetes pankreaticus werden mehrere derartige Fälle erwähnt werden. Ein hierher gehörender Fall ist auch der folgende; er zeichnet sich dadurch aus, dass trotz beinahe vollständiger Degeneration des Pankreas kein Diabetes mellitus bestand.

Fall XVII.

Lipomatosis des Pankreas mit Konkrementen und Fettnekrosen.

Frau E. F., 35 Jahre alt, wurde am 28. April 1892 in die medizinische Abteilung des Rostocker Krankenhauses aufgenommen.

Anamnese: Pat. hat als Kind Masern, Scharlach, Bräune gehabt. Hiervon abgesehen ist sie bis zum August 1890 gesund gewesen, wo sie an einer linksseitigen Lungenentzündung erkrankte, an der sie 8 Wochen zu Bett lag. Seitdem haben Husten und Auswurf sie nicht wieder verlassen. Seit dem Oktober desselben Jahres besteht ihre jetzige Krankheit; sie wurde so kurzluftig und schwach, dass sie fortwährend in Krankenhausbehandlung war. Einmal ist sie auf der linken Seite punktiert, wobei eine grünbraune klare Flüssigkeit entleert wurde. In den letzten Tagen war die Kurzluftigkeit sehr hochgradig, Husten und Auswurf sehr quälend, heftige Schmerzen beim Husten auf beiden Seiten waren hinzugekommen. Seit der Lungenentzündung — 1890 — waren die Menses nicht wiedergekehrt.

Status praesens 28. April 1892: Kleine, wenig kräftige, abgemagerte Frau. Gewicht 41,3 kg.

Thorax ist links ein wenig abgeflacht, lang, die linke Seite bleibt beim Atmen zurück.

Herz: Obere Grenze 3. Rippe, rechte Dämpfungsgrenze 2 Finger breit vom rechten Sternalrande, linke 1 Finger breit vom linken Sternalrande. Starke Pulsation im Epigastrium, Herztöne rein.

Lungen: R. V. und H. überall normaler Schall, Vesikulär-Atmen; von der 4. Rippe abwärts vorne spärliches feinblasiges Rasseln, hinten überall vereinzeltes Rasseln. L. V. O. Schall abgeschwächt, nach abwärts tympanitischer Schachtelton, welcher in der Papillarlinie bis zur 7. Rippe reicht. Soweit der Schachtelton reicht, grossblasiges, exquisit metallisches Rasseln. Beim Sitzen tritt Dämpfung ein an der 3. Rippe und verläuft an dieser nach hinten. Zwischen der 2. und 3. Rippe zwischen Parasternal- und Axillarlinie Stäbchen-Phänomen. L. H. Schall abgeschwächt tympanitisch, vom 9. Proc. spin. abwärts absolute Dämpfung. Überall unbestimmtes Rasseln; in der Fossa supraspin. klingendes Rasseln, unter der Spin. scap. bis zur Dämpfungsgrenze Stäbchen-Phänomen und fortgeleitetes metallisches Rasseln.

Bauch weich, ohne Empfindlichkeit. Milz palpabel, bis zur linken Papillarlinie reichend.

Die übrigen Abdominalorgane ohne abnormen Befund.

Urin goldgelb, neutral; Spuren von Albumen, kein Zucker.

Diagnose: Pyopneumotharax.

Eine Probepunktion ergab später eitriges Exsudat, in dem sich Tuberkelbacillen fanden, desgleichen wurden im Sputum Tuberkelbacillen nachgewiesen.

Im weiteren Verlauf bestand unregelmässiges Fieber mit abendlichem Gipfel, das nur an wenigen Tagen 39,0 überschritt; höchste Temperatur 40,1 °. Puls beschleunigt, meist 100—120. Respiration erheblich beschleunigt, 30 bis 40 in der Minute, höchste Atemfrequenz 58. Sputum war immer sehr reichlich mit starkem Bodensatz und fötidem Geruch. Der Stuhlgang war ziemlich regelmässig, meist spontan. Im Urin wurde mitunter Albumen, doch kein Zucker gefunden. Die Nächte waren meist unruhig, der Appetit oft gering. Ordination: Codein, Phenacetin, Morphium. Allmählich stieg das Exsudat an. Nach 7wöchentlicher Behandlung wurde sie am 14. Juni 1892 auf die chirurgische Abteilung hinübergelegt.

Am 17. Juni wurde nach Rippenresektion eine grosse Menge stark jauchigen Eiters entleert. Am 21. wurde ein weiteres Rippenstück auf dem Rücken reseciert. Das Befinden besserte sich anfangs, die Temperatur sank, der Hustenreiz wurde geringer, in den Nächten war der Schlaf ruhig; anfangs war auch die Atmung erleichtert. Bald verschlechterte sich aber der Zustand wieder, und unter den Zeichen der erlahmenden Herzthätigkeit und hochgradiger Cyanose trat am 7. Juli 1892 der Tod ein.

Sektion (Prof. Lubarsch): Im Bauchraum keine Flüssigkeit.

Die linke Lunge an der Spitze und hinten fest verwachsen und auf ein äusserst geringes Volumen reduziert. Die rechte Lunge nur an der Spitze leicht verwachsen. Im Herzbeutel etwa 100,0 einer leicht rötlich gefärbten Flüssigkeit. Das Herz im wesentlich normal.

Linke Lunge (16 . 9 . $2^1/_2$): Pleura sehr stark verdickt und namentlich in den mittleren Partien in ein derbes weissliches Gewebe verwandelt, in welchem mannigfache Einziehungen zu Tage treten, von denen einzelne deutlich mit Bronchien kommunizieren; an der Spitze mehrere derartige grössere Öffnungen. Auf dem Durchschnitt erscheint die Lunge völlig blutleer und luftleer und stellt ein grauschwarzes, äusserst zähes Gewebe dar, in demselben findet man in der Nähe der Spitze noch einige deutliche Käseherde. Die Bronchien wenig gerötet, erweitert. In den Lungenarterien ziemlich fest adhärierende weissliche Pfröpfe, die z. t. cystisch erweicht sind.

Rechte Lunge gross, sehr lufthaltig. Die Pleura in den unteren Partien stark getrübt und mit noch abziehbaren gerunzelten Membranen bedeckt. Auf dem Durchschnitt ist die Lunge im ganzen lufthaltig und blutreich; doch finden sich in sämtlichen Lappen und am reichlichsten im Unterlappen zahlreiche um die Bronchien gruppierte grauweisse und käsig-gelbe prominierende Knötchen, die an einzelnen Stellen auch zu grösseren Herden konfluieren. Im Mittellappen die Bronchien deutlich erweitert. Bronchialschleimhaut blass, Arterien ohne wesentliche Veränderungen.

Bronchialdrüsen stark pigmentiert, nicht verkäst.

Milz von normaler Grösse.

Rechte Niere zeigt zahlreiche kleine Einziehungen; sonst Nieren, Nebennieren und Harn- und Sexual-Organe ohne abnormen Befund.

Im Duodenum etwas gallig gefärbte Flüssigkeit. Duct. choled. gut durchgängig. Im Magen 2 kleine Schleimhautdefekte mit scharfen Rändern. Mesenterialdrüsen wenig geschwellt.

Das Pankreas gross und von auffallend weicher, fast schwappender Konsistenz. Auf dem Durchschnitt findet man die Substanz fast ausschliesslich umgewandelt in eine gelappte, fettig glänzende Masse, zwischen der hier und da weissliche Streifen verlaufen, und in der sich grosse erweiterte, mit Kalkkonkrementen gefüllte Gänge finden.

Leber gross, von ziemlich weicher Konsistenz; auf dem Durchschnitt wenig blutreich; Peripherie der Lobuli sehr deutlich opak. In der Gallenblase 22 schön facettierte Steine von Erbsen- bis Haselnussgrösse.

Im Coekum und Colen ascend. ziemlich zahlreiche ältere tuberkulöse Geschwüre; sonst im Dünn- und Dickdarm nichts abnormes.

Die Konkremente des Pankreas erwiesen sich bei der chemischen Untersuchung als vorwiegend aus kohlensaurem Kalk bestehend; daneben fanden sich Spuren von Phosphorsäure. Fett konnte nicht nachgewiesen werden.

Bei der mikroskopischen Untersuchung fällt zunächst die ausserordentliche Vermehrung des Fettgewebes in die Augen. An vielen Stellen finden sich auch kleine Nekrosenherde, die jedesmal nur wenige Zellen betreffen. Zwischen den Fettläppchen sieht man Bindegewebsbalken, in denen Blutgefässe, Nerven und selten auch Drüsenausführungsgänge verlaufen. Die letzteren zeigen nur an wenigen Stellen ein gut erhaltenes Epithel, meist sind sie davon entblösst; vielfach enthalten sie kleine Konkremente, die das Lumen ganz ausfüllen. Das Bindegewebe ist kernreich, an manchen Stellen finden sich dichte Anhäufungen von Rundzellen, an anderen besteht eine geringere, diffuse, kleinzellige Infiltration. Dabei erscheinen die einzelnen Bindegewebszüge, verglichen mit dem interlobulären Gewebe einer gesunden Drüse erheblich verdickt. Kleine rundliche oder eiförmige Drüsenreste sind im Zusammenhang mit dem bindegewebigen Gerüst in die Fettmassen eingeschlossen, die Drüsenzellen sind klein und blass, undeutlich begrenzt. Die Kerne ebenfalls klein, von eckiger Gestalt und intensiv gefärbt; zwischen den Zellen verlaufen zarte Bindegewebszüge; ein acinöser Bau ist aber nicht deutlich erkennbar. Diese Zellenkomplexe gleichen völlig den intertubulären Zellhaufen. Nur auf einem relativ kleinen Bezirk ist eine grössere Partie von zusammenhängendem Drüsengewebe zu erkennen. Die Abgrenzung der einzelnen Läppchen und Acini ist hier noch ziemlich deutlich, und man sieht, dass nur eine geringe Vermehrung des Bindegewebes besteht; aber die feinere Struktur der Acini ist völlig verwischt. In den Drüsenalveolen sieht man nur formlose, durch Hämatoxylin diffus gefärbte Klumpen ohne Kern und ohne Zellgrenzen. Von ausgewanderten Leukocyten ist in dieser Partie nichts zu finden. Es handelt sich hier um eine Nekrose, die in den letzten Lebenstagen der Kranken eingetreten sein wird. Als Leicherscheinung kann diese Veränderung wohl nicht aufgefasst werden, was zunächst anzunehmen ist; er-

leidet doch gerade das Pankreas nach dem Tode schnell Veränderungen, die den feineren Bau unkenntlich machen. Bei diesen Drüsenteilen wird man aber, da andere, äusseren Schädlichkeiten anscheinend mehr exponierte, deutliche Kerntärbung zeigen, eine intra vitam eingetretene lokale Nekrose annehmen müssen.

Fassen wir das Gesagte kurz zusammen, so handelt es sich um folgenden Fall: Eine Frau in mittleren Jahren erliegt nach zweijähriger Krankheit einem schweren verjauchten Empyem, das im Anschluss an Lungentuberkulose entstanden war. Das Pankreas ist bis auf geringe Reste durch Fettgewebe substituiert; die Drüsenreste selbst sind atrophisch und nekrotisch. Und dabei haben doch während des Lebens keine Zeichen von Diabetes mellitus bestanden.

Fall XVIII.

Lipomatosis des Pankreas mit chron. indurierender Pankreatitis und Fettnekrosen.

Es handelte sich um einen 60jährigen Mann, bei dem seit 11 Jahren Diabetes konstatiert war. Die ersten Symptome bestanden darin, dass bei dem kräftigen, dem Alkoholgenuss in nicht geringem Grade ergebenen Patienten, der Durst noch stärker wurde, als gewöhnlich. Es wurden in den folgenden 10 Jahren in verschiedenen Zeiträumen Zuckermengen nachgewiesen, die zwischen 6,4 (8. Sept. 1891) und 1,5 (14. Sept. 1884) schwankten. Im letzten Jahre hielt sich der Zuckergehalt zwischen 2 u. 4 Proc. Der Patient, der sich im Ganzen wohl fühlte, erkrankte dann plötzlich in Anschluss an eine körperliche Anstrengung unter den Symptomen der Magenblutung und starb am 23. Sept. 1894.

Sektion. 23. Sept. 1894. Prof. Lubarsch.

Kräftig gebaute, grosse, männliche Leiche von blasser Hautfarbe, stark entwickeltem Panniculus adiposus und auffallendem Acetongeruch. An den Unter-Extremitäten geringe Ödeme. Der Bauch stark aufgetrieben, enthält etwa 1 l klarer Flüssigkeit. Zwerchfellstand beiderseits am untern Rande der 5. Rippe.

Das Herz im ganzen gross, Epikard fettreich, mit einigen Sehnenflecken. Der l. Ventrikel stark kontrahiert, der r. etwas schlaff und erweitert; Muskulatur von graugelber Farbe. An den Klappen keine Besonderheiten; nur an der Intima hier und da einzelne kleine gelbliche Verdickungen, desgleichen in der Aorta.

Beide Lungen, besonders die rechte, mit der Costalpleura verwachsen, ziemlich stark ausgedehnt. Auf dem Durchschnitt im ganzen lufthaltig und besonders an den Rändern emphysematös. Im Unterlappen auch einige kleine

bronchopneumonische Herde. Die Halsorgane unverändert; nur sind die Tonsillen gross und enthalten in den Krypten kleine eitrige Pfröpfe. Oesophagus-Schleimhaut in den unteren Teilen maceriert und durch blutige Massen schmutzig-bräunlich gefärbt.

Die Milz ist fast um das doppelte vergrössert, die Kapsel verdickt. Auf dem Durchschnitt blutreich, ziemlich fest und von dunkelblauroter Farbe.

Beide Nieren gross. Die Kapsel besonders links nicht ganz leicht abziehbar; auf der Oberfläche der l. Niere zahlreiche kleine, meist dreieckige Einziehungen. Grundfarbe buttergelb, die Injektion der Venensterne ungleichmässig, namentlich links recht stark. Auf dem Durchschnitt mässiger Blutreichtum. Die Rinde von der Farbe der Oberfläche; die Marksubstanz etwas dunkel gefärbt, mit z. t. sehr deutlichen Kalkinfarkten in den Pyramidenspitzen. An den übrigen Harn- und Geschlechtsorganen keine Besonderheiten.

Im Duodenum sowie im Magen befinden sich grosse Mengen veränderten und geronnenen Blutes. Die Schleimhaut ist mit schmutzig-braunen schleimigen Massen in grosser Ausdehnung bedeckt. Die Schleimhaut des Magens ist im ganzen dünn und zeigt besonders im Fundus zahlreiche kleine Erosionen, die alle im Centrum mit schmierigen Massen bedeckt sind. Ductus choledochus gut durchgängig, Duct. pankreaticus etwas erweitert.

Die Leber ist verkleinert, an der Oberfläche wie an den Rändern höckerig, auf dem Durchschnitt blutarm, von fester Konsistenz. Auch auf dem Durchschnitt treten zahlreiche ungleichmässig-grosse Höcker hervor, zwischen denen bald schmälere bald breitere graue und grauweissliche Streifen erscheinen.

Das Pankreas ist verhältnismässig gross, aber äusserst weich; nur am Kopf fallen einzelne derbere Stellen auf. Im übrigen sieht man auf dem Durchschnitt, dass die Läppchenzeichnung eine äusserst ungleichmässige ist, weil zwischen den vorhandenen grossen und kleinen Läppchen breite Züge von wie Fettgewebe aussehenden gelben Massen vorhanden sind.

Anatomische Diagnose: Lebercirrhose. Lipomatosis des Pankreas und ältere chronische interstitielle Pankreatitis. Starke Blutungen im Darm und Magen. Acsites. Fettdegeneration der Nieren und Narben der linken Niere. Chronische Stauungsmilz. Beiderseits adhäsive Pleuritis. Lungenemphysem. Braune Atrophie des Herzens, Erweiterung des rechten Ventrikels.

Die mikroskopische Untersuchung ergab Verhältnisse, die mit denen im vorhergehenden Falle in vieler Beziehung übereinstimmten; die einzelnen Läppchen werden in unregelmässiger Weise von einander getrennt durch breite Züge von Fettgewebe, das nur stellenweise unverändert ist, vielfach jedoch die Veränderungen der Fettnekrose in ausgezeichneter Weise darbietet; die Fettzellen sind mit feinen Margarinnadeln angefüllt, die oft in Büschelform zusammenhängen und durch eine leichte Blaufärbung (bei Anwendung von Hämotoxylin) einen geringen Kalkgehalt erkennen lassen. An anderen Stellen befinden sich zwischen den Läppchen breite Züge, von meist

zellarmen starrem Bindegewebe, die auch hier und da eine stärkere zellige Infiltration aufweisen; die Arterien sind verdickt; meist mit ausgesprochener Periarteritis. Das Drüsenparenchym ist auffallend atrophisch, nicht nur in unmittelbarer Umgebung des komprimierenden Bindegewebes, sondern auch an entfernteren Stellen; die Epithelzellen sehr klein, ihre Kerne aber noch gut färbbar; von den interlobulären Zellenrestern ist nirgends mehr etwas zu entdecken.

Der Fall bietet insofern ein besonderes Interesse dar, als er sehr alte und ausgedehnte Veränderungen im Pankreas aufweist, und somit die klinischen Befunde in Übereinstimmung mit den anatomischen bringt. Es ist sehr wohl erlaubt den Beginn der Pankreaserkrankung, ebenso wie die Lebercirrhose, in dieselbe Zeit zu versetzen, wo der Diabetes sich offenbarte. Da kaum ein Zweifel herrschen kann, dass der Alkoholmissbrauch die Ursache beider Krankheiten — der Leber — wie Pankreaserkrankung war — und da ferner eine ganz ausgedehnte und hochgradige Atrophie der Pankreasepithelien vorliegt, erscheint es am wahrscheinlichsten, dass der Process mit einer Alteration der secernierenden Zellen begann, an die sich erst allmählich, als sie immer mehr schrumpften, eine kompensatorische Bindegewebswucherung anschloss. Es würde bei dieser Auffassung auch erklärlich sein, warum sofort der Diabetes in einer Stärke auftrat, wie sie später nicht überschritten wurde (Dez. 1883 Zuckergehalt 5—6, 3 Proc.; höchster Zuckergehalt 6,4 Sept. 1891) und während der 11jährigen Dauer der Krankheit ziemlich konstant blieb. Die Bindegewebswucherung selbst würde nur einen geringfügigen Anteil an der Erkrankung haben und der plötzliche Tod neben der Zunahme der Lebercirrhose und der sie begleitenden Stauungszustände, auf die allmählich immer vollkommener werdende Atrophie der Pankreaszellen zurückzuführen sein.

4. Nekrosen kleinerer oder grösserer Abschnitte des Pankreas können bei verschiedenen Affektionen auftreten, die alle in verschiedener Weise dieselbe Form nach sich ziehen, nämlich den Ausschluss eines Bezirkes des Pankreas von der Ernährung. Zustände, die zur Nekrose führen, sind folgende:

a) Blutungen in und um das Pankreas; in den beiden neu mitgeteilten Fällen waren die an den Blutherd angrenzenden Drüsenpartien abgestorben; ähnliches wird bei den meisten Fällen von Pankreasblutung der Fall sein. Gangrän des ganzen Organs

fanden Rosenbach, Haller und Klob, Whitney und Harris, Homanns und Gannet.

b) Bei Entzündungen, sowohl eitrigen (Gendrin, Moore, Habertsma, Hansemann) wie chronischen, findet sich oft Gangrän kleinerer Teile; bei letzteren ist sie durch Wucherung der Intima und Oblitteration der Gefässe bedingt.

Eine besondere Ausdehnung wird die Gangrän erreichen, wenn das peripankreatische Gewebe ergriffen ist und hier die Eiterung sich rasch ausbreitet. (Peripankreatitis.) Hierzu werden wohl besonders Entzündungsprocesse führen, die von aussen her sich auf das Pankreas fortsetzen, vom Magen (Chiari) oder vom Duodenum im Anschluss an Gallensteine, die sich in der Nähe der Ausmündung des Duct. choledochus in dem Darm festgeklemmt haben. (Chiari.)

c) Fettnekrosen führen entweder auf dem Umwege der Blutung oder bei grösserer Ausdehnung direkt zu Gangrän einzelner Teile oder des ganzen Pankreas. (Balser, Mader-Weichselbaum, Langerhaus, Hansemann, Whitney und Fitz.)

Das Pankreas kann bei Gangrän so vollständig zerstört werden, dass nur mit Mühe Reste davon aufgefunden werden können; in anderen Fällen bleibt es in seiner äusseren Gestalt erhalten und liegt als Sequester in einer Eiterhöhle. In seltenen Fällen ist das abgestorbene und sequestrierte Pankreas nach Durchbruch der Eiterhöhle in den Darm mit dem Stuhl entleert worden. Und ganz besonders interessant sind die beiden von Chiari mitgeteilten Fälle, wo nach Ausstossung eines grossen Teils des Pankreas Heilung eintrat.

5. Amyloid findet sich an den Blutgefässen des Pankreas, vornehmlich an den kleineren Arterien und Kapillaren im Verein mit der gleichen Entartung in anderen Organen (Friedreich). Ob die Drüsenzellen vielleicht an der Amyloid-Entartung teilnehmen können, ist mehr als zweifelhaft, desgleichen ob eine amyloide Degeneration ausschliesslich des Pankreas vorkommt (Eichhorst). Da besonders in und um die intertubulären Zellhaufen viele Gefässe verlaufen, so findet sich hier auch das Amyloid am stärksten ausgeprägt.

6. Fettnekrosen. Die bisher genannten regressiven Ernährungsstörungen haben nichts für das Pankreas besonderes,

Anders ist es mit den Veränderungen am Fettgewebe in und um das Pankreas, die von Balser als Fettnekrosen, von Chiari und Langerhans als Fettgewebsnekrosen bezeichnet sind. Sie sind in dieser Arbeit schon wiederholt erwähnt. In der Mehrzahl der Fälle von Erkrankung des Pankreas, die ich zu untersuchen Gelegenheit hatte, vor allem bei akuter und chronischer Entzündung, fanden sich Erscheinungen, die als die Anfänge der Fettnekrosen anzusehen sind. Mitten zwischen ganz normal erscheinenden Fettzellen finden sich einzeln oder zu mehreren bei einander solche, die durch Hämatoxylin im ganzen hellblau gefärbt sind und dadurch sich deutlich schon bei Lupenvergrösserung von der Umgebung abheben. Die Konturen der Zellen sind meist scharf erhalten, die Zellen erscheinen etwas grösser und abgerundeter als die gesunden; ihr Inhalt besteht aus glasigen, schollig-zerfallenen, mitunter körnigen oder streifigen, hellblau gefärbten Massen. Die grössten Herde dieser Art, aus kaum einem Dutzend Fettzellen bestehend, sind makroskopisch im Präparat wieder zu finden. Kleinzellige Infiltration oder überhaupt irgend welche Zeichen von Entzündung bestanden nicht in der Umgebung der degenerierten Fettzellen. Meine Untersuchungen betreffen nur Präparate, die in Alkohol gehärtet und konserviert und nachher in Paraffin eingebettet waren; so war an ihnen das Charakteristische, die Fettsäure-Nadeln als Zeichen einer intracellulären Fettzersetzung oft verloren gegangen.

Die Fettnekrosen des Pankreas sind zuerst von Balser als solche erkannt und beschrieben. Später wurden sie noch von Chiari und Langerhans studiert. Schon von früheren Beobachtern sind Gebilde gesehen, deren makroskopische wie mikroskopische Beschreibung ganz auf Fettnekrosen passt, sie wurden dann aber falsch aufgefasst. Vermutlich handelt es sich bei der Acne pankreatica von Klebs, bei dem Eall subakuter parenchymatöser Pankreatitis von Fränkel um nichts anderes als Fettnekrosen.

Die Affektion tritt in Form kleiner Herde auf, die meisten erreichen die Grösse eines Milium oder Hanfkornes; doch kann es durch Konfluieren benachbarter Herde zur Bildung sehr grosser Nekrosen kommen. Die Farbe der Herde ist eine opake, rein weisse, zuweilen eine gelb- oder grauweisse. Die grösseren Herde zeichnen sich dadurch aus, dass ihre centralen Teile sich leicht

durch den Rücken des Messers wegstreichen lassen. Sehr häufig findet man solche Stellen vereinzelt in geringer Anzahl zwischen den Läppchen des Pankreas und in seiner allernächsten Umgebung. Balser untersuchte daraufhin 25 Leichen ohne Wahl und fand diese Erkrankung dabei 5 mal (20%) im Bereich des Pankreas. Ausser im Pankreas und seiner nächsten Umgebung finden sich Fettnekrosen noch im Netz, im Mesenterium, im Knochenmark (Ponfick), im subpepikardialen Fettgewebe. Meist kommt sie im höheren Alter, über 40 Jahre, vor. Stets scheinen die ersten Anfänge der Fettnekrosen im Pankreas und seiner nächsten Umgebung zu sein. Die Ursachen für diese Erkrankung sind noch nicht bekannt, meist finden sie sich in Fällen, wo eine akute oder chronische Erkrankung des Pankreas besteht, doch hat Chiari auch Fettnekrosen gefunden ohne Erkrankung des Pankreas. Von guter oder schlechter Ernährung, insbesondere von Fettleibigkeit, scheinen sie nicht abhängig zu sein.

Wie ist nun die Entstehung und das mikroskopische Aussehen der Fettnekrosen? Nach Langenhans sind die Verhältnisse so: Die kleinsten, mikroskopisch sichtbaren Herde bezw. auch einzelne Fettzellen zeigen die allmähliche Ausscheidung der Fettsäure in ganz feinen Nadeln, die den schwachen Glanz und die geringe Biegung der krystallinischen Palmitin- und Stearinsäure haben. Man sieht sie in Klumpen oder in Form von Ringen oder besser Kugelschaalen einen Teil der Peripherie bedecken und schliesslich die ganze Fettzelle ausfüllen. Die eben mit unbewaffnetem Auge sichtbaren Nekrosen bestehen aus mehreren derartigen mit Fettsäure-Nadeln gefüllten Fettzellen, die mitten in einem Fettläppchen liegen. Entzündungserscheinungen in der Umgebung fehlen; nur wenn die Nekrosen grösser geworden sind, sodass sie ein ganzes Fettläppchen einnehmen, findet sich eine stärkere Wucherung im begrenzenden Bindegewebe. In grösseren Herden finden sich an der Peripherie, wo der Process am jüngsten ist, die eben beschriebenen Anfangserscheinungen; weiter nach dem Centrum zu sieht man schwach glänzende, gelblich-bräunliche Klumpen von sehr unregelmässiger Grösse und Gestalt. Bald sind sie rund, bald eckig, zackig, sternförmig; zuweilen bilden sie breite Ringe und Kugelschaalen, und im Centrum nehmen diese Massen das ganze Volumen der früheren Fettzelle ein, so dass die ehemalige Zeichnung des Fettgewebes wieder deutlich in

Erscheinung tritt. Diese Massen in den älteren Teilen der Fettnekrosen bestehen nun nicht mehr aus Fettsäurenadeln, sondern aus fettsaurem Kalk. Ist die Nekrose so umfangreich, dass mehrere benachbarte Fettläppchen ergriffen sind, so sterben die bindegewebigen Septa zwischen ihnen ab, bleiben aber als bandartige oder zungenförmige in das Innere der Fettnekrosen hineinragende Fetzen erkennbar. Wo innerhalb der Nekrosen grössere Gefässe vorkommen, erscheinen sie stets abgestorben, die Elemente der Wandungen sind zwar gelegentlich noch zu erkennen, die Kerne aber mit keinem Farbstoff mehr zu färben. Verfolgt man die Gefässe bis zum Rand der Nekrose, so gewahrt man daselbst zuweilen Wucherung der Intima, zuweilen Thrombose mit stärkerer Wucherung und diffundiertem Blutfarbstoff in der Umgebung. Am Rande vieler Herde findet sich sowohl innerhalb von Zellen als auch frei zwischen den Bindegewebsbündeln körniger und diffuser Blutfarbstoff von hellgelber bis bräunlich-gelber Farbe, der bei Zusatz von konzentrierter Schwefelsäure die von Virchow angegebenen Farbenveränderungen giebt. Demnach beginnt also die multiple Nekrose des Fettgewebes mit Zersetzung des in den Zellen enthaltenen neutralen Fettes; die flüssigen Bestandteile werden eliminiert, und die Fettsäuren bleiben liegen. Letztere verbinden sich dann mit Kalksalzen zu fettsaurem Kalk. Das ganze Läppchen oder mehrere benachbarte Läppchen bilden dann eine tote Masse, welche durch eine dissecierende Entzündung seitens des umgebenden Bindegewebes von dem Lebenden getrennt wird.

Was nun zunächst unsere eigenen Beobachtungen über die Fettnekrose des Pankreas anbetrifft, so sind sie, wie aus der Beschreibung der mikroskopischen Präparate hervorgeht, in vielen Fällen (Blutungen, eitrige und chronische Entzündungen, Geschwülste, Lipomatosis des Pankreas) von uns beobachtet worden. Es waren meist solche Fälle, wo schwere und allgemeine Störungen des Pankreas vorlagen, wo besonders auch Drüsenparenchym der Nekrose anheimfiel, sodass es nicht auffallend ist, wenn auch das Fettgewebe in spezifischer Weise entartete. Wir wollen hiervon noch einen Fall anführen, wo die Fettnekrosen in dem Vordergrund standen und die einzigen nekrotischen Veränderungen in dem Organ darstellten.

Fall XIX.

In Zürich von Prof. Lubarsch sezierter Fall.

Magencarcinom, geringe Lebercirrhose, braune Atrophie des Herzens; das Pankreas von zahlreichen kleinen gelbweissen Herden durchsetzt, im ganzen etwas schlaff. — Bei der mikroskopischen Untersuchung findet man in dem interstitiellen Gewebe zahlreiche Fettnekrosen in typischer Weise mit kugelschaalartigen Bildungen, die im gefärbten Präparate deutlich ihren Kalkgehalt (Blaufärbung durch Hämatoxylin) erkennen lassen. An frischen Präparaten zeigen die Epithelien zahlreiche kleinere und grössere Fetttröpfchen, die besonders gut in den in Chromosmiumsäure gehärteten Präparaten auffallen und in diffuser Weise über die ganze Drüse verteilt sind; die Herde im interstitiellen Gewebe sind bei Osmiumhärtung weniger deutlich hervortretend, dagegen fallen in Präparaten, die in Sublimat gehärtet waren und auf Mikroorganismen gefärbt wurden, zahlreiche Coccen und Stäbchen in den nekrotischen Partien auf; ein Befund, der um so bedeutungsvoller ist, als die Sektion wenige Stunden nach dem Tode gemacht wurde.

Es handelt sich also um einen Fall von ausgedehnter fettiger Degeneration des Pankreas mit multiplen Fettgewebsnekrosen.

Die Ursachen der Fettnekrosen sind nicht völlig ergründet. Wie oben erwähnt, kommen sie allein ohne andere pathologische Processe in der Nachbarschaft vor, meist finden wir sie jedoch zugleich mit anderen krankhaften Processen im Pankreas, besonders bei akuten und chronischen Entzündungen. Man könnte deshalb daran denken, dass dieselbe Ursache, welche Entzündung und Eiterung erregt, auch Fettnekrosen hervorruft. Besonders möchte ich hierbei auf solche Fälle hinweisen, wie sie oben berichtet sind, wo in den Partien des Pankreas, die der Eiterung benachbart waren, multiple Fettnekrosen auffielen, oder auf den zuletzt beschriebenen Fall, wo innerhalb der Fettnekrosen Bakterien aufgefunden wurden. Man könnte daher daran denken, dass die Fettgewebsnekrose ein durch Bakterien hervorgerufener Process ist; es würde ja dafür zur Analogie herangezogen werden können, dass verschiedene Bakterien im Stande sind, Fett zu zerlegen, und es wäre sehr wohl denkbar, dass ebenso, wie die Mikroorganismen im Körper Eiweiss zersetzen, sie auch spezifische Zerlegungen der Fette hervorrufen können. Inwiefern die Fettnekrosen auch Anlass zu Erkrankungen entzündlicher Natur geben können, darauf ist schon oben hingewiesen worden.

Cysten.

Cysten des Pankreas sind recht seltene Vorkommnisse; erst in den letzten 10 bis 20 Jahren sind sie mehr bekannt geworden,

seit die Chirurgie sie in Angriff nahm. Im ganzen liegen bis jetzt noch nicht 50 Veröffentlichungen dieser Art vor. Pathologisch-anatomische Untersuchungen, besonders mikroskopische, sind noch recht wenig bekannt.

Fall XX cf. Fall XII.

Chronische Pankreatitis, Cyste des Pankreas, Stenose des Duct. choledochus.

Krankheitsverlauf (Geh.-Rat Prof. Dr. Madelung): Pat., Kaufmann, gut situiert, 36 Jahre alt, liess sich am 1. Jan. 1888 ins Rostocker Stadtkrankenhaus aufnehmen. Er war früher durchaus gesund gewesen. Seit 2 Jahren litt er ohne besondere Veranlassung an hartnäckiger Verstopfung, so dass er seit dieser Zeit nur auf Klystier hin Stuhlgang erzielen konnte. Erbrechen hat er auch gelegentlich gehabt, doch nie Koterbrechen. In jüngster Zeit ist Pat. bedeutend abgemagert, vor 2 Jahren wog er noch über 80 kg, vor 3—4 Monaten 70 kg (jetzt 60½ kg). Seit 1—2 Monaten bemerkte er in der oberen Hälfte des Unterleibes einen harten Strang, der sich zu einer Geschwulst entwickelte.

Bei seiner Aufnahme war im linken Mesogastrium eine länglich runde, mit dem Längsdurchmesser von oben nach unten verlaufende, fluktuierende, ziemlich frei bewegliche Geschwulst zu konstatieren. Durch Punktion (unter Aspiration) wurde eine dunkelrote Flüssigkeit entleert, die mikroskopisch normale und zerfallene weisse und spärlich rote Blutkörperchen erkennen liess.

10. Jan. 1888. Laparotomie: Schnitt etwa von der Mitte zwischen Proc. xiphoid. und Nabel abwärts bis etwas unterhalb des Nabels. Nach Durchtrennung des Netzes lässt sich der Tumor ziemlich gut abtasten. Es hat den Anschein, als ob ein ziemlich erheblicher Teil der Neubildung aus festem Gewebe bestehe, nur am oberen Ende fühlt man deutlich eine grössere Cyste. Durch die Palpation wird der vermutete Zusammenhang des Tumors mit dem Pankreas sicher gestellt. Eine Exstirpation des Ganzen scheint nicht ausführbar, deshalb wird beschlossen, die Cyste in die Bauchwunde einzunähen und zu drainieren. Beim Versuch, die Cystenwand an die Bauchwunde heranzubringen, reisst dieselbe ein, und eine schmierig braungrüne dicke Flüssigkeit dringt hervor. Bei weiteren Nähversuchen entsteht eine heftige Blutung aus grosser Tiefe, die durch Tamponade der eröffneten Höhle zum Stehen gebracht werden muss. Schliesslich werden noch einige Nähte durch Cysten- und Bauchwand gelegt und die Bauchwunde bis an den Tampon geschlossen.

Die Heilung ging gut von statten. Nach 14 Tagen hatte sich die Höhle schon ganz bedeutend verkleinert, granulierte gut; Pat. konnte das Bett verlassen. Bei der Entlassung wurde Gewichtszunahme von 4 Pfund konstatiert. In der Folgezeit war das Befinden gut. Am 28. Mai 1888 wog Pat. 133½ Pfund. Er nahm seine frühere Beschäftigung als Kaufmann wieder auf. Im Herbst 1890 trat Ikterus auf, der im Laufe einiger Monate stärker wurde; Anfang 1891 traten heftige Koliken hinzu; die Diagnose wurde auf

Gallensteine oder Striktur des Duct. choledochus gestellt, Pat. bekam Morphium subcutan und hat das Morphiumspritzen heimlich fortgesetzt. Im Herbst 1893 bildete sich ein rasch wachsender Ascites mit Ödem der Beine; Ikterus und Schmerzen waren verschwunden. An Leber, Herz, Lungen, Urin war nichts besonderes zu finden. Da verschiedene Medikamente ohne Wirkung auf den Ascites waren, wurde punktiert und $1^1/_2$ Eimer Flüssigkeit entleert. Das subjektive Befinden war danach besser. Doch sehr bald stieg der Ascites wieder an, und nach hochgradigem Kräfteverfall trat der Tod ein. Zucker war bei wiederholten Untersuchungen während des ganzen Verlaufs der Krankheit im Harn nicht nachzuweisen.

Sektion am 27. Nov. 1893. (Prof. Lubarsch). Männliche Leiche, mittelgross, stark abgemagert, blasse Hautfarbe.

Abdomen aufgetrieben, schwappend, enthält etwa 15 l einer im ganzen klaren, aber mit kleinen Flocken untermischten Flüssigkeit. Von einer in der Linea alba in Nabelhöhe liegenden Narbe ziehen derbe Verwachsungsstränge einerseits nach dem Colon ascendens, andererseits nach dem Duodenum, Pankreas und Magen hin. Diese Stränge sind derb, von grauer Farbe, mit gelben Fettläppchen durchsetzt und zeigen injicierte Blutgefässe, sie sind vom Netz nicht genau zu trennen. Auch die Milz ist mit der Magenserosa leicht verwachsen. Das Pankreas ist in der Umgebung der Ausmündungsstelle des Ductus pankreaticus sehr fest durch kleine Narbenstränge mit dem Duodenum verbunden, und sehr weit an den Magen herangezogen; es ist in eine äusserst derbe feste Masse umgewandelt. Im Pankreaskopf, welcher im ganzen aus einer gelblichen, von zahlreichen derben Zügen durchsetzten Masse besteht, findet sich noch eine wie der Rest einer Cystenwand aussehende, leicht gerunzelte und gerötete Membran. Das gesamte übrige Pankreas, in dessen Umgebung zahlreiche kleine, feste dunkelbraune Lymphdrüsen liegen, besteht aus einer äusserst festen, nur an wenigen Stellen noch Pankreas-Struktur zeigenden Masse, in welcher zahlreiche, den Ausführungsgängen entsprechende, bald engere, bald weitere Hohlräume auffallen. Aus einem Teil dieser Hohlräume entleert sich eine eitrige Flüssigkeit, aus anderen kommen etwa linsengrosse und kleinere bräunliche und gelbliche Konkremente hervor, die auf der Schnittfläche ein schwärzliches Aussehen besitzen; sie zerbröckeln leicht.

Die Pfortader ist durch das Pankreas und Narbenstränge komprimiert, aber nicht thrombosiert.

Die Milz ist gross, $16 \times 11 \times 4$ und fest.

Die Leber ist an der Oberfläche stellenweise grob granuliert, orangegelb; auf dem Durchschnitt blutarm und mässig fest. Der Duct. choledochus in der Gegend des Pankreas stenosiert.

Die Nieren sind mittelgross und enthalten über kirschgrosse, an der Oberfläche vorspringende Cysten.

Auf dem Netz finden sich zahlreiche kleine Verdickungen, in denen schiefrig aussehende, etwa linsengrosse Gebilde auffallen.

Ferner fand sich noch Atrophie des Herzens, subpleurale Blutungen und Lungenödem.

Die Konkremente des Pankreas bestehen mikroskopisch aus schwärzlichen und gelblichen Schollen und Krümeln. Die schwärzlichen lösen sich bei Zusatz von verdünnter Salzsäure unter reichlicher Blasenbildung rasch auf (kohlensaurer Kalk).

Von den pathologischen Bildungen des Pankreas und seiner Umgebung werden 3 verschiedene Teile zur mikroskopischen Untersuchung verwendet: 1. die strangförmigen Verwachsungen, die von der vorderen Bauchwand nach dem Pankreas hingehen, 2. Stücke aus dem Pankreaskopf und seiner Umgebung, 3. Stücke aus dem mittleren Teil des Pankreas und dem Pankreasschwanz.

ad 1. Die Stränge bestehen aus gefässreichem, derbem Bindegewebe, das nur durch frische Entzündung reichlicher zellig infiltriert ist. Unter den Bindegewebszellen sind viele, die durch die Länge und fast stäbchenförmige Beschaffenheit ihrer Kerne auffallen, mit gelbbraunen Pigmentschollen angefüllt, welche die Eisenreaktion nicht geben. Daneben finden sich aber auch noch teils innerhalb rundlicher Zellen, teils ausserhalb derselben Pigmentkörner und Schollen, welche die Eisenreaktion geben. Spezifische Gewebsbestandteile, insbesondere Reste von Pankreasgewebe oder von Cysten sind nicht aufzufinden. Wohl aber enthält das Narbengewebe, je mehr man sich dem Pankreaskopf nähert, um so reichlicher grosse markhaltige Nerven mit stark verdicktem Perineurium.

ad 2. Am Pankreaskopf sind wieder verschiedene Stellen zu unterscheiden: a) die derben, zum Teil flächenhaften, vom Pankreasgewebe schwer zu unterscheidenden Verwachsungen. In ihnen wird Pankreasgewebe in der That gar nicht aufgefunden. Sie bestehen vielmehr aus derbem, ebenfalls zellig infiltriertem Bindegewebe, welches auch in seinen Einzelheiten (Pigmentierung) mit dem unter 1 beschriebenen übereinstimmt. Das besondere ist hier jedoch der enorme Reichtum an Nerven und Ganglienzellen, die teils stark pigmentiert, teils unpigmentiert sind. An den Nerven fällt immer die mächtige Entwickelung des Perineuriums auf, sodass wohl von einer Perineuritis chronica gesprochen werden darf. Die Ganglienhaufen gehören jedenfalls dem Ganglion solare an, das durch die bindegewebigen Verwachsungen dicht an das Pankreas herangezogen ist. b. Die im Sektionsprotokoll besonders hervorgehobene „leicht gerunzelte und ge-

rötete, wie der Rest einer Cystenwand aussehende Membran.“ Die Untersuchung ergiebt nun in der That, dass der freie, der Bauchhöhle zugekehrte Rand dieser Membran eine Wand darstellt, welche aus derbem Bindegewebe besteht, dem teils kernlose grosse Schollen und Platten, teils cylindrische Epithelien aufsitzen. An diese Höhlenwandung schliesst sich derbes Bindegewebe an, in dem sich zahlreiche grosse, pigmentierte Zellen vorfinden, deren Pigment teils die Eisenreaktion giebt, teils nicht. Daneben finden sich bereits Pankreasläppchen vor mit deutlich erweiterten Ausführungsgängen und feineren und derberen Bindegewebszügen, die sich zwischen die Acini der Läppchen einschieben. Die meisten Pankreaszellen sind etwas klein, aber mit gut gefärbten Kernen versehen, nur stellenweise trifft man auch Läppchen an, die nur noch diffuse Färbung annehmen. c. Die eigentlichen Teile des Pankreaskopfes: Hier besteht das Bild einer ausgedehnten chronischen indurierenden Entzündung mit frischer eitriger Infiltration. Die ausführliche Beschreibung dieses Teiles findet sich S. 146 resp. 52. Hier sei nur noch rekapituliert, dass die meisten Ausführungsgänge stark erweitert waren und zwar besonders dort, wo die stärkste interstitielle Bindegewebswucherung bestand; in den erweiterten und verzerrten Ausführungsgängen fanden sich sowohl desquamierte Epithelien, wie Leukocyten, und hyaline mit Kalksalzen imprägnierte Schollen vor.

ad. 3. Sowohl in der Mitte wie im Schwanz des Pankreas finden sich im wesentlichen dieselben Veränderungen wie die unter 2 c beschriebenen, nur in etwas geringerem Grade. Auch hier finden sich ältere Blutungen im interstitiellen Gewebe, die Pigmentierung der Bindegewebszellen sowie die starke Erweiterung der Ausführungsgänge.

Wenn auch die seinerzeit exstirpierte grosse Cyste nicht zur mikroskopischen Untersuchung gelangte, so gestattet uns doch der Sektionsbefund im Zusammenhang mit der Krankengeschichte und mikroskopischen Untersuchung einen Einblick in ihre Entstehungsweise. A priori liegen 2 Möglichkeiten vor. 1. kann es sich um eine Proliferations- 2. um eine Retentionscyste gehandelt haben. Für die erste Annahme liegen keine Anhaltspunkte vor, weil in dem zurückgebliebenen Pankreas nirgends Wucherungserscheinungen vorhanden waren und weil auch der grobanatomische Befund der Cyste nicht für ein Cystoadenom

spricht. Vielmehr ist es sehr wahrscheinlich, dass die in der Krankengeschichte erwähnten festen Teile der Neubildung nichts als induriertes Pankreasgewebe waren. Hätte es sich wirklich um einen Tumor gehandelt, so hätte man ja bei der Sektion, da nur die grosse Cyste und nicht das feste Gewebe exstirpiert war, zum mindesten Reste desselben auffinden müssen. Ferner spricht die grosse Dünnwandigkeit und Zerreisslichkeit der exstirpierten Cyste für eine Retentionscyste. Da ferner knapp 2 Jahre nach der Operation neue Krankheitserscheinungen auftraten, die bis zum Tode andauerten, so erscheint die plausibelste Erklärung des ganzen Processes folgende zu sein. Zuerst bildete sich aus unbekannten Gründen eine schleichend verlaufende und im Pankreaskopf beginnende chronische indurierende Pankreatitis aus, in deren Gefolge teils durch Zug des wuchernden Bindegewebes teils durch Sekretstauung Erweiterung der Ausführungsgänge auftraten; wie wir es in den erhaltenen Teilen des Pankreas Schritt für Schritt verfolgen können. Durch zunehmende Erweiterung mehrerer Cysteuräume und Verdünnung der Zwischenwände entstand endlich die eine grosse, im Jahre 1888 exstirpierte Cyste. So erklärt es sich, dass zunächst nach der Exstirpation dieser Cyste die Krankheitserscheinungen zurückgingen, dass aber allmählich mit weiteren Fortschritten der Pankreasentzündung das alte Leiden wieder einsetzte. Es ist unmöglich, etwa das umgekehrte anzunehmen und die indurierende Pankreatitis als die Folge der Operation anzusehen; denn dann hätten gerade die stärksten Erscheinungen im Anschluss an die Operation auftreten müssen, was nicht der Fall war; auch bliebe es unerklärt, warum der Process nicht lokalisiert blieb. Dass die grosse Cyste aus mehreren kleinen entstanden ist, nachdem das zwischen ihnen gelegene Bindegewebe der Einschmelzung anheimgefallen war, dafür spricht besonders auch der schmierige, dickflüssige braungrüne d. h. jedenfalls Blut und Blutpigment enthaltende Inhalt der Cyste. Wie wir noch jetzt zahlreiche Blutungen in dem Bindegewebe auffinden konnten, so war es sicher auch vorher schon zu Blutungen gekommen, die dann nach Einschmelzung der Bindegewebssepta mit in den Cysteninhalt übergegangen waren.

Der eben beschriebene Fall entspricht in Geschlecht und Alter dem Durchschnitt. Pankreascysten finden sich bei beiden Geschlechtern fast gleich häufig; unter 28 Fällen der Litteratur

finden sich 16 Männer und 12 Frauen. Das Alter von 36 bis 45 Jahren erscheint bevorzugt. 27 Fälle verteilen sich dem Alter nach folgendermassen:

Alter	Männliche	Weibliche	Zusammen
16—20	2	1	3
26—30	1	—	1
31—35	1	1	2
36—40	4	2	6
41—45	4	4	8
46—52	3	—	3
56—60	—	2	2
71—76	1	1	2

Der Entstehungsweise nach können wir wie bereits oben angegeben Retentions- und Proliferationscysten unterscheiden. Fast stets handelt es sich um Retentionscysten; für die zweite Art habe ich in der Litteratur nur ein sicheres Beispiel (Baudach) gefunden. In der Litteratur findet man allerdings eine besondere, 3. Art von Cysten angeführt nämlich die hämorrhagischen Cysten. (Ledentu, Friedreich.) Hier sollen die Hohlräume durch eine Pankreasblutung entstanden sein. Anger und Ledentu haben solche Fälle beschrieben, wo die Cystenbildung in Anschluss an ein Trauma entstand. Allein schon Friedreich hat darauf hingewiesen, dass die so häufig in den Cysten auftretenden hämorrhagischen Vorgänge mehr sekundärer Natur sind; und Tilger ist in neuester Zeit, mit Gründen denen wir uns vollständig anschliessen können, zu dem Ergebnis gekommen, dass die Abteilung der hämorrhagischen Cysten „soweit man unter ihnen eine ätiologische verschiedenartige Gruppe versteht, durch keine wissenschaftliche Beobachtung gestützt, sondern eine rein theoretische Annahme ist."

Die Retentionscysten zeigen nach ihren verschiedenen Ursachen verschiedene Formen. Befindet sich die Stenose im Ausführungsgang nahe der Mündung in den Darm, so kann der ganze Hauptausführungsgang im wesentlichen allein dilatiert sein (Friedreich, Bruzelius och Key) oder auch seine Äste sind erweitert

(v. Recklingshausen), sodass wir eine vielfach ausgesackte rosenkranzartige Höhle haben (Ranula pankreatica). Werden durch einen krankhaften Process zahlreiche kleinere und grössere Ausführungsgänge verengt, so bilden sich zahlreiche bis bohnengrosse Cystchen, die über die Drüse hervorragen. (Pepper, Wyss, Hjeld). Wenn wir die erste Art mit der Hydronephrose vergleichen, so können wir die zweite dem Bilde der Cystenniere an die Seite setzen. Eine grössere Cyste, die zusammen mit einer röhrenförmigen Erweiterung des Duct. Wirsung. bestand, wird von Parson berichtet. In manchen Fällen bilden sich nur ein oder auch wohl zwei (Dixon, Hagenbach) grosse Cysten, während die Drüse im übrigen normalen Bau behalten kann. Diese Cysten sind meist von Kugelform. Sie können eine sehr beträchtliche Grösse erreichen, die Mehrzahl ist orangen- bis kindskopfgross. (Bécourt, Gross, Parson, Anger, Kootz, Subotik, Hagenbach); die grössten sind wohl die von Bozeman, die im gefülltem Zustande $20^1/_2$ Pfund wog; die von Salzer mit einem Umfange von 74 cm und einem Durchmesser von 28 cm und die von Riedel, die 10 l Flüssigkeit enthielt.

Die Cystenwand besteht aus derbem Bindegewebe; ihre Dicke schwankt zwischen 2 mm und 3 cm. Einmal wurden darin Knoten von fibro-kartilaginöser Struktur und in Verkalkung übergegangene Verdickungen gefunden (Anger). In meinem Falle fanden sich Pankreasläppchen bereits in der Wand vor mit deutlich erweiterten Ausführungsgängen; das interacinöse Bindegewebe war in verschiedenem Masse vermehrt; die meisten Drüsenzellen sind ziemlich klein, doch mit gut färbbaren Kernen versehen, nur stellenweise traf man auch Läppchen an, die nur diffus gefärbt waren. Ähnliche Reste von Pankreasparenchym in der Cystenwand beschreiben auch Anger und Salzer. Die innere Fläche der Membran war unvollständig mit Cylinder-Epithel ausgekleidet, wohl den Resten von Zellbelag des früheren Ausführungsganges. Das gleiche sah Zukowski, Bozeman fand im Cysteninhalt Reste von Epithelzellen (die Pat. wurde geheilt); ein anderes Mal wird eine Epithel-Auskleidung ausdrücklich verneint (Salzer); bei Pepper's Falle einer mit dem Duodenum kommunizierenden Höhle war letztere mit Schleimhaut ausgekleidet.

Der Sitz der Cyste ist häufiger im Milz-Ende des Pankreas als im Duodenal-Ende; nämlich in den Fällen; wo über diesen

Punkt berichtet ist; 8 mal im Schwanz, 1 mal im Mittelstück, 2 mal in Schwanz und Mittelstück, 3 mal im Kopf (Gross, Pepper, Küster) und 2 mal je eine im Kopf, eine im übrigen Teil des Pankreas. (Dixon, Hagenbach).

Bei der oben beschriebenen Cyste ist nicht sicher zu erkennen, ob von vorneherein nur eine Cyste bestand oder ob sie durch Konfluieren mehrerer entstanden ist. Eine derartige Entstehung aus mehreren kleinen Ektasien ist aber bei anderen Fällen wahrscheinlich. Engel beobachtete das Zusammenstossen mehrerer haselnussgrosser Cysten zu einer Maulbeerform. In Anger's Falle war die Innenfläche der Wand netzartig gestreift und sah wie die Innenfläche der rechten Herzkammer aus; es waren noch einige Divertikel vorhanden, die mit dem grossen Raum in Verbindung standen. In den Fällen von Zukowski und Riedel fanden sich an der Innenfläche zottige und leistenförmige Exkreszenzen mit einem Überzuge von Cylinder-Epithel. Orth erwähnt einen Fall von Garrigues, wo der Innenwand kleinere Hohlräume anlagen; er erinnert hierbei daran, dass es sich in diesem und in ähnlichen Fällen (Zukowski, Riedel) vielleicht um eine Geschwulstbildung, Cystadenom, also um Proliferationscysten handelte.

Die Menge des Inhalts ist nach der Grösse der Cyste verschieden; meist beträgt sie 1 bis 3 l. Bis zu 1 l Flüssigkeit fand sich 2 mal, bis zu 2 l 3 mal, bis zu 3 l 4 mal, bis zu 4 l 1 mal, bis zu 5 l 3 mal, bis zu 10 l 2 mal.

Die Beschaffenheit des Cysteninhalts ist in einigen Fällen dem des Pankreassekrets ähnlich, selbst nach jahrelangem Bestehen der Cyste. William Bull operierte eine Pankreascyste bei einem Diabetiker; der Tumor hatte sich in 10 Monaten entwickelt; die bei der Operation der Cyste entnommene Flüssigkeit hatte folgende Eigenschaften: 1. Verdauung von Stärke. 2. Emulsion von Fett. 3. Spektrum eines Blutfarbstoffes, Methämoglobin. 4. 2,7 Proc. Zucker. 5. 2,2 Proc. Serum-Eiweiss. 6. Freie Zellen, ähnlich Leukocyten.

Küster fand bei dem Inhalt einer Cyste, die vor 4 Monaten bemerkt war und $2^1/_2$ l einer fast klaren gelblichen, in den letzten Partien (durch Nachblutung) dunkelroten Flüssigkeit enthielt, die Eigenschaften des Pankreassekretes; ebenso Subotik bei einer Cyste, die seit zwei Jahren bestand, in der letzten Zeit rasch

gewachsen war und über 2 l einer bräunlichen Flüssigkeit enthielt. Kuhlenkampf behandelte eine Cyste, die vor 6 Monaten nach einem Trauma, das den Bauch betraf, entstanden war und die Grösse von etwa 2 Mannesfäusten erlangt hatte; durch Punktion wurde wasserklare, nicht klebrige oder gallertartige Flüssigkeit entleert, die stark alkalisch reagierte und eine ziemliche Menge von Albumen enthielt, jedoch ohne in der Kälte zu gerinnen; Sekret, das aus der angelegten Fistel nach etwa 6 Wochen entleert wurde, war von derselben äusseren Beschaffenheit, setzte Stärke in Zucker um und spaltete Fett. Dieser Fall zeigt zugleich, dass nach Eröffnung einer Cyste und Fistelbildung noch längere Zeit Pankreassekret oder dem ähnliches sezerniert wird, dass also die Funktion der Drüsenteile, welche zur Cyste gehören, auch nach monatelangem Bestehen der Retention noch nicht ganz erloschen ist. Dies zeigt auch eine Beobachtung von Gussenbauer. Eine Cyste, die wohl vor 11 Wochen entstanden war, wurde operiert; ihr Inhalt bestand aus Flüssigkeit, die durch verändertes Blut schwarz gefärbt war; eine Woche nach Anlegung einer Fistel durch ein Verdauungsekzem in der Umgebung der Wunde darauf aufmerksam gemacht, zeigte sich bei der Untersuchung das nun klare Sekret als Pankreassaft; es reagierte alkalisch, verdaute Eiweiss, bildete Leucin und Tyrosin und verwandelte Amylum in Zucker. Ebenso hat auch in einem Falle von Thiersch einer kurzen Angabe gemäss nach Operation einer etwa 1 Jahr alten Cyste und gleizeitiger Entleerung des blutartigen Inhalts eine Sekretion von Pankreassaft bestanden. Allmählich nimmt die Sekretion bei offener Fistel ab und versiegt schliesslich ganz; bei Kulenkampf's Falle trat der dauernde Verschluss der Fistel nach 6 Wochen ein.

Beimengung von schleimigen Massen berichten Recklingshausen, Gross, Salzer, Dixon. Sie sind vielleicht Folgen der Degeneration der Drüsenzellen.

In der Mehrzahl der Fälle findet sich eine Beimischung von Blut, wie wir es ja auch bei Ovarialcysten zu sehen gewohnt sind. Küster sagt sogar, dass die Anwesenheit, einer mässigen Menge Blut in einer probeweise punktierten Cyste der Oberbauchgegend für die Pankreascyste charakteristisch sei. Je nach der Menge des Blutes ist die Farbe heller oder dunkler braun. (Gross, Bozeman, Salzer, Kootz, Subotik, Riedel,

Zukowski.) In einigen Fällen überwiegt der Blutgehalt so, dass die Cystenflüssigkeit grauschwarz (Gussenbauer) oder chokoladenbraun (Thiersch) ist. Diese Cysten sind von Friedreich als Hämatom bezeichnet; doch ist es nötig, sie scharf von den sogenannten apoplektischen Cysten zu trennen, die durch Blutung in das Pankreasgewebe hinein, nicht in eine präformierte Cysten entstanden sind, da nicht nur das pathologisch-anatomische, sondern auch das klinische Verhalten ein ganz verschiedenes ist; andererseits sind sie von den Cysten mit geringer Blutbeimengung nur graduell verschieden, und eine Trennung von ihnen erscheint nicht gerechtfertigt; derartige viel Blut enthaltende Cysten sind von Parson, Pepper, Anger, Gussenbauer und Thiersch beschrieben; vielleicht gehört auch ein alter Fall van Störk (1762) hierher. Das Blut ist meist hochgradig verändert; Gussenbauer fand mikroskopisch veränderte rote und weise Blutkörperchen und Pigmentklumpen. An der Wand bildet sich zuweilen ein mässig fest sitzender Niederschlag schwarz-brauner Massen (Parson, Gussenbauer). Eine frische Blutung in eine Cyste wurde auch einige Male beobachtet, so von Parson neben den Überresten älterer Blutungen. Bei Küster's Falle trat offenbar nach Entlastung der Cystenwände während der Punktion eine (venöse) Blutung ein; denn während die ersten Partien fast klar und gelblich waren, war der ausfliessende Inhalt in seinen letzten Partien von dunkelroter Farbe.

Erwähnung verdient noch, dass Hoppe in dem Inhalt einer Pankreascyste 0,12 Proc. Harnstoff konstatierte. William Bull fand, wie schon erwähnt, darin 2,7 Proc. Zucker, Zukowski fand Cholestearin.

Die Entwicklungsdauer der Pankreascysten schwankt innerhalb weiter Grenzen, doch ist der Verlauf in den meisten Fällen ein chronischer. Die Krankheitserscheinungen und selbst die fühlbare Geschwulst lassen sich in fast einem Drittel der Fälle um mehr als 5 Jahre, einmal sogar um 12 Jahre (Salzer) zurückverfolgen, und nur eine einzige Krankengeschichte umfasst einen Zeitraum von bloss 5 Wochen (Senn: Vor 5 Wochen Fall auf die linke Seite, nachher Schmerzen; seit 3 Wochen fühlbarer Tumor, Aufstossen, Brechen, Abmacherung, Inzision, Drainage, Entleerung von $3^1/_2$ l einer zähen, leicht opaleszierenden Flüssigkeit; Sitz der Cyste im Pankreas; Heilung). In 7 anderen Fällen

beträgt die nachweisbare Entwicklungszeit weniger als 6 Monate. Das Alter der Cyste scheint nicht von wesentlichem Einfluss auf die Grösse und den Inhalt derselben zu sein.

Bei den bisher erwähten Fällen handelt es sich wohl durchweg um Retentionscysten; bei einigen wird die durch die Eigenschaften des Inhalts sicher gestellt. Nur die Fälle von Riedel, Zukowski und Garrigues gehören vielleicht zu den Cystadenomen, also zur Gruppe der Proliferationscysten.

Was sind nun die Ursachen der Cystenbildung durch Retention? Für die Mehrzahl der bisher veröffentlichen Fälle lässt sich diese Frage nicht auch nur mit einiger Sicherheit beantworten. Einige, besonders ältere Fälle sind nur ganz kurz gerichtet, in neuerer Zeit manche Cyste durch Operation geheilt, und deshalb fehlen tiefer gehende anatomische Angaben.

Es dürfte nicht unberechtigt sein hier zunächst das ins Auge zu fassen, was bei Tieren durch Umschnürung des Ausführungsganges bewirkt wurde. Senn sagt hierüber auf Grund einiger Versuche: Die Sekretion in abgeschnürten Drüsenteilen besteht anfangs fort; die Absonderung sammelt sich an und als Folge davon erweitert sich der Gang und zwar gleichmässig durch das ganze Drüsenstück. Dass diese Erweiterung stets nur eine mässige ist, kann nur so erklärt werden, dass der Pankreassaft, wenn ein gewisser Grad von Druck erreicht ist, durch die Blut- und Lymphgefässe wieder aufgesogen wird und dass eine grössere Ansammlung nur dann würde stattfinden können, wenn diese Wiederaufsaugung aufhört. Gleichzeitig atrophieren die Parenchymzellen durch den auf ihnen lastenden Druck. Niemals aber machte sich Neigung zu Cystenbildung geltend.

Der vollständige und andauernde Verschluss des Duct. pankr. ist also nicht die einzige oder wichtigste Ursache für die Entstehung der Pankreascyste. Der wichtigste ätiologische Faktor muss vielmehr in einer Behinderung der Absorption des Pankreassaftes gesucht werden, welche entweder auf einer Veränderung des Pankreassaftes selbst durch pathologische nicht resorbierbare Beimengungen oder auf einer verminderten Leistungsfähigkeit der zur Resorption dienenden Gefässe in dieser Hinsicht, beruhen muss. Eine dritte Möglichkeit ist noch die, dass kein völliger Verschluss, sondern nur Erschwerung des Abflusses besteht, wobei einerseits bei dem gering erhöhten Druck im Ausführungs-

gange die Parenchymzellen nicht ganz atrophisch werden und weiter sezernieren, andererseits der Inhalt noch nicht in das umgebende Gewebe gedrängt und resorbiert wird. In dieser Richtung könnte man einige Befunde verwerten: So beschreibt Dixon eine Cyste im Kopf des Pankreas, die mit dem Duct. pankreaticus in Verbindung stand. Ebenso mündete in Hagenbach's Falle ein Ast des Ausführungsganges in die im Kopf gelegene Cyste. Auch Kuhlenkampf nimmt für seinen Fall eine wenigstens temporäre, vielleicht ventilartige Kommunikation mit dem Ausführungsgange an.

Die einzelnen anatomischen Befunde, die zu mehr oder weniger vollständigem Verschluss des Ausführungsganges führen, sind verschiedener Art.

1. Von wesentlicher Bedeutung ist die chronische interstielle Pankreatitis; es ist wohl denkbar, dass bei ihr durch Verziehung ein Ausführungsgang verlegt werden kann. Aber auch die Zugwirkung des starren Bindegewebes spielt eine Rolle, indem dadurch zunächst die Ausführungsgänge erweitert werden, ähnlich wie dies bei der Bronchiektasenbildung in Anschluss an fibröse Peribronchitis der Fall ist. In den erweiterten Gängen kommt es nun leichter zu Retention reizender Stoffe, die sezernierden Zellen leiden, das Sekret wird selbst chemisch umgewandelt, nimmt eine zähere, festere Beschaffenheit an und wirkt selbst als Hindernis, so dass die Erweiterung der Ausführungsgänge bedeutender wird. In dieser Weise ist auch in meinem oben beschriebenen Falle die Entstehung der Cysten zu beurteilen. Ebenso findet sich bei den Fällen von Hagenbach und Tilger interstitielle Pankreatitis. Sie führt auch, was ja leicht verständlich ist, zur Bildung zahlreicher verschieden grosser Cysten in einer Drüse, ähnlich wie wir uns die Entstehung der Nierencysten zu erklären haben, so in Fällen von Peper, Wyss, Hjeld. Der Befund am Pankreas war in dem Falle des letzteren folgender: Die Drüse war 20 cm lang, mit dem Diaphragma durch feste Adhäsionen verwachsen, die zugleich die Milz umgaben; das umgebende Bindegewebe war bedeutend verdickt; an der äusseren Fläche der Drüse fanden sich zahlreiche, durchscheinende, bis bohnengrosse, mit klarem, dünnen Inhalte gefüllte Blasen, welche teils durch dickere Balken, teils mit noch kleineren Cysten durchsetztes Gewebe von einander getrennt waren. Der vergrösserte

Pankreaskopf bildete eine den hinteren und seitlichen Teil des Duodenums umfassende knollige Geschwulst und verengte die Mündung des Duct. choledochus unmittelbar an dessen Austrittsstelle in den Dünndarm. Die Bindegewebshyperplasie betraf hauptsächlich den Kopf.

2. Ferner ist an einen Stein als Ursache der Verstopfung zu denken. So gut ein solcher zu Hydronephrose oder Hydrops vesicae felleae führen kann, sollte man ein gleiches auch beim Pankreas erwarten. Jedoch, wenn schon Pankreassteine nicht so gar selten sind, so sind doch durch sie hervorgebrachte Cysten erst sehr wenig beobachtet. Das hat wohl seinen Grund darin, dass Steine sich erst in einer bereits erkrankten Drüse bilden, vielleicht begünstigt durch Schleimhauttkatarrh der Ausführungsgänge oder durch Mischungsanomalien des Drüsensekrets. Darum finden sich Steine und Dilatation des Duct. Wirsungianus öfter vereinigt mit Atrophie und Lipomatosis (Recklinghausen, Lancereaux, Moore, Freyhan, eigener Fall); die Dilatation ist dabei nicht als cystenartige Bildung aufzufassen, sondern als Folge der Atrophie und Schrumpfung der Drüsenläppchen. Eigentliche Cysten, die auf einen Verschluss durch einen Stein zurückzuführen sind, sind nur zwei berichtet. In einem Falle von v. Recklinghausen hatte sich auf diese Weise eine partielle Ektasie von der Grösse eines Kinderkopfes gebildet; ihr Inhalt war gelb, zäh und trübe, bestand also wohl aus nicht resorbierbaren Überresten entarteter Zellen und dergl. In Gould's Falle war der Duct. Wirsung. an seiner Einmündungsstelle ins Duodenum durch Steine verstopft, und die Retentionscyste war so gross, dass sie durch die Bauchdecken hindurch gefühlt werden konnte.

3. Katarrhalische Verengung des Hauptganges an seiner Duodenalmündung soll im Fall von Curnow zur Cystenbildung (Ranula) geführt haben.

4. Neubildungen im Pankreas, besonders Carcinom des Kopfes, führen leicht zur Verengerung und Oblitteration des Ausführungsganges, zu bedeutenden Ektasien scheint es dabei nicht zu kommen.

5. Als ausserhalb der Drüse gelegene Ursachen hebt Friedreich hervor: peripankreatische Schwielen und Verwachsungen, besonders in der Umgebung des Kopfteils (Hoppe), im Duct.

choledochus festsitzende Gallensteine, wenn dieselben zugleich den Duct. Wirsung. zusammendrücken (Engel), gut- oder bösartige Tumoren, Lymphdrüsenanschwellungen und dergl. In einem von Virchow mitgeteilten Falle war es eine kleinzellige Duodenalgeschwulst, in einem Falle von Friedreich ein ringförmiger Duodenalkrebs, welcher die Verschliessung des Duct. Wirsung. und die Ranulabildung im Gefolge hatte.

Von Komplikationen der Pankreascysten sind peritonitische Verwachsungen in der Umgebung zu nennen, besonders in Fällen, wo interstitielle Entzündung bestand. Sehr häufig ist Ikterus beobachtet durch Kompression des Duct. choledochus (Gould, Wyss, Gross, Friedreich, Hjelt, Salzer, Dixon). Kompression des Duodenums ist nur von Hagenbach berichtet; der Tumor war Kindskopfgross. In einigen Fällen bestand Ödem der unteren Extremitäten, das wohl auf Kompression der Venen durch den Tumor zurückzuführen ist. Die Blutung in die Cyste als eine häufige Komplikation ist schon erwähnt. Es ist klar, dass dadurch eine schnelle und bedeutende Vergrösserung einer Cyste herbeigeführt werden kann; so scheint es in Hagenbach's Falle gewesen zu sein. Es hatte bisher im Epigastrium zwar Druckempfindlichkeit und eine undeutliche Resistenz bestanden, aber ein Tumor war nicht gefühlt worden, obwohl wegen Verdachtes auf Magencarcinom häufig und aufmerksam daraufhin untersucht war; da wurde plötzlich nach einer Nacht mit heftigen Schmerzen im Epigastrium und unter dem rechten Rippenbogen ein kindskopfgrosser Tumor gefunden; es war eine Pankreascyste, die viel Blut enthielt. Hier möge auch der Fall von Parson Erwähnung finden, aus dem hervorzugehen scheint, dass auch ohne Blut eine Cyste schnell gefüllt werden kann: Frau, 60 Jahre alt, bemerkte im August 1853 eine orangengrosse, schwach bewegliche Geschwulst im Epigastrium, die innerhalb 14 Tage bedeutend wuchs, dann plötzlich unter heftigen profusen Diarrhöen mit flüssigen, schmutzigweissen, eigentümlich riechenden Entleerungen von eiweissartiger Konsistenz völlig verschwand, um schon nach wenig Tagen in gleicher Grösse wieder zu erscheinen; nach einen Wochen zeigte sich über der linken spina il. ant. sin. ein zweite, der ersten gleichend und deutlich mit ihr zusammenhängende Geschwulst; nach dem im Februar 1854 noch zweimal unter profusen Diarrhöen und Nachlass aller Schmerzen die Tumoren sich verkleinert, jedoch

nach 2 Tagen sich wieder gefüllt hatten, trat bei der schon geschwächten Patientin unter den Zeichen einer inneren Blutung plötzlich der Tod ein. Bei der Sektion fand sich das Pankreas in eine lange röhrige Cyste umgewandelt, die sich links zu einer faustgrossen Höhle erweiterte, der Inhalt bestand aus geronnenen, z. T. zersetzten Blut.

Ein Bersten der Cyste ist selten; dies geschah in dem von Pepper mitgeteilten Falle, wo durch Durchbruch einer im Pankreaskopf sitzenden Cyste in das Duodenum unter Blutbrechen und blutigen Stühlen der Tod eintrat. Peabody referiert über die Ruptur einer Cyste in die Bauchhöhle.

Die zweite Art von Cysten, die Proliferationscysten sind sehr viel seltener als die Retentionscysten. In der Litteratur findet sich nur ein Fall, der sicher als eine solche anzusprechen ist. Er ist von Baudach veröffentlicht: 41 jähriger, an Phthisis pulm. gestorbener Mann; Bei Lebzeiten war ausser einer geringen Druckempfindlichkeit im Epigastrium kein Symptom vorhanden gewesen, das auf eine Pankreaserkrankung hätte deuten können. Bei der Sektion fand man in der Mitte des Pankreas eine gut orangengrosse, kugelige Cyste; der Inhalt derselben war rotbraun, trübe, etwas dickflüssig und enthielt zahlreiche zerfallene rote und weisse Blutkörperchen, körnigen Detritis, Körnchenkugeln; veränderte, zerfallene und auch einzelne noch ziemlich gut erhaltene Epithelzellen, letztere teils mit einem auffallend grossen, nicht excentrisch gelegenen, teils mit mehreren Kernen. Die Cyste hatte einen deutlich fächerigen Bau; es ziehen von einer Wand zur anderen leistenförmige Vorsprünge und zottige Excrescenzen. Die Wandung erreicht an einigen Stellen eine Dicke bis zu 3 cm und zeigt ebenfalls einen fächerig-sinuösen Bau mit zahlreichen Buchten und Taschen; hier waren noch Reste der primären adenomatösen Neubildung mit Gefässwucherung und sekundärer myxomatöser Entartung. Dieses Neoplasma wurde dann nach der Meinung des Autors durch wiederholte Blutungen in einen cystösen Hohlraum verwandelt. Die Neubildung war ursprünglich nach des Verfassers Meinung ein Augioma myxomatosum intracanaliculare oder ein Adenom.

Vielleicht gehören auch, wie schon gesagt, die Fälle von Riedel, Garrigues und Zukowski hierher. Bei dem Falle des letzteren war die innere Wand der Cyste ziemlich glatt, nur

stellenweise durch sehr niedrige leistenförmige kurze hervorragungen verdickt (mikroskopischer Befund fehlt); von der hinteren Fläche aus erhob sich eine taubeneigrosse Gruppe ziemlich langer zottiger, sehr weicher Excrescenzen; sie bestanden aus einer bindegewebigen Axe mit einer Schicht von grossen, teils fettig degenerierten Cylinderzellen bedeckt; dieser Teil stand mit dem Pankreas in Verbindung. Der Kopf des Pankreas war deutlich nachweisbar, der Körper ging als 2 mm starke Schicht in Cystenwand über, der Schwanz fehlte.

Es wären jetzt noch cystenähnliche Veränderungen im Pankreas zu besprechen. Erwähnung verdient hier die Ektasie des Ausführungsganges bei Atrophie und Lipomatosis entsprechend dem Schwunde des secernierenden Parenchyms; hierher gehört auch in einem Falle wohl die Erweiterung der Ausführungsgänge im Mittelstück und Schwanz des Pankreas; die interstitielle Pankreatitis war die primäre Affektion und von der aus ist durch Zugwirkung ähnlich wie bei der Bronchiektasen-Bildung eine Dilatation der Ausführungsgänge hervorgebracht.

Abgekapselte Fremdkörper und als solche wirkende abgestorbene Gewebsteile sind nicht zu den Cysten zu rechnen, da sie keine einheitlichen Bildungen sind; deshalb gehören die oft cystenähnlichen Fettnekrosen nicht hierher. Ebenso die sogenannten hämorrhagischen oder apoplektischen Cysten, Höhlenbildungen durch Ruptur eines Gefässes und Austritt von Blut in das Gewebe. Klebs hat gewisse Erscheinungen im Pankreas als Acne pankreatica bezeichnet; Virchow und Klob haben ähnliches beobachtet. Sie fanden kleine Cysten, deren Inhalt trübe, gelblich, eingedickt und mit fettigen und kalkigen Beimengungen und untermischt war; Klob konnte aus kleinen, hellweissen Stellen teils aus molekulärem Kalk, teils aus büschelförmigen Fettkrystallen bestehende Massen ausdrücken. Offenbar handelte es sich in diesen Fällen um Fettnekrosen.

Die Krankheiten des Pankreas in ihrer Beziehung zum Diabetes mellitus.

Es sind 19 Fälle von Erkrankung des Pankreas, die ich untersuchte und vorstehend beschrieben habe. Bei 7 davon bestand Diabetes mellitus. Nämlich:

1. Blutung in der Umgebung des Pankreas mit teilweiser

Zerstörung der Drüse, letztere sonst ohne abnormen Befund. Dauer des Diabetes mehrere Jahre. (Fall I.)

2. Chronische Pankreatitis, Dauer des Diabetes 2 Jahre. Fall IX S. 83.)

3. Chronische Pankreatitis und Cylinderepithel-Krebs des Pankreas; Zucker im Urin nur bei der Sektion gefunden. (Fall X.)

4. Subchronische Pankreatitis (teils Erscheinungen der akuten, teils der chronischen Entzündung). Dauer des Diabetes $^3/_4$ Jahre. (Fall XI.)

5. Einfache Atrophie des Pankreas (Gewicht 39,0) Dauer des Diabetes $2^1/_2$ Jahre. (Fall XVI.)

6. Einfache Atrophie des Pankreas (Gewicht 30,0) Dauer des Diabetes mehrere Jahre. (Fall XV.)

7. Chron. indurierenden Pankreatitis mit Lipomatosis und Fettnekrose. (Fall XVIII.) Dauer der Erkrankung 11 Jahre.

In einem weiteren Falle (Fall V) war während des Lebens nie auf Diabetes untersucht worden, da aber die schweren Veränderungen des Pankreas als einzige wesentliche anatomische Veränderung gefunden wurde, so muss man zum mindesten diesen Fall zu denjenigen rechnen, welche die lebenswichtige Funktion des Pankreas offenbaren, so dass nur 11 Fälle übrig bleiben würden, wo kein Diabetes vorhanden war.

Andere Fälle von Diabetes mell. sind in dieser Zeit hier nicht seziert, es bestanden also bei allen pathologische Zustände am Pankreas, zum Teil schwerer Art. Hierdurch wird wieder bestätigt, was bereits seit lange bekannt ist, dass bei Erkrankungen des Pankreas relativ sehr oft Diabetes mellitus besteht, und andererseits bei Diabetes sich meist Veränderungen des Pankreas finden. Sie stimmen hierin ganz mit den betreffenden Ausführungen von Seegen, Frerichs, Senator u. a. überein.

Seegen stellte 30 Fälle von Diabetes mellitus zusammen; 13 mal war das Pankreas auffallend klein, schlaff und blutleer, mehrere Male war die Atrophie hochgradig, einmal bestand deutliche Verfettung und an manchen Stellen war das acinöse Gewebe kaum zu erkennen; in einem anderen Falle Atrophie und Lithiasis; in einem dritten Falle ist das Pankreas in einen grauen schwieligen Strang verwandelt.

Frerichs fand das Pankreas in 28 Fällen von Diabetes normal, 10 mal atrophisch, und zwar bald weich und schlaff, fein-

körnig, bald zähe durch vermehrtes Bindegewebe, nur spärliche Acini zeigend. Je einmal: Lipomatosis mit Konkrementen; Carcinom im Kopf und Atrophie des übrigen Teils der Drüse; Pankreasabsces, Peripankreatitis und Pankreatitis hämorrhagica.

Windle untersuchte des Pankreas bei 139 Fällen von Diab. mell. und fand es normal 65 mal (= 47 Proc.), atropisch 38 mal, Atrophie mit fettiger Degeneration der Zellen 11 mal, Atrophie mit Konkrementen im Ausführungsgange 3 mal, Verwandlung in Bindegewebe 5 mal, bösartige Neubildung 3 mal, Hyperämie, kaffeebraune Verfärbung (Hämochromatose?), kleine Hämorrhagien u. s. w. je einmal. Genauere Angaben fehlen.

Pilliet fasst die Veränderungen des Pankreas, so weit sie bei dem durch das Symptom der Abmagerung klinisch ausgezeichneten Diabète pankreátique in Frage kommen, als Sklerosen zusammen, und schildert sie im einzelnen teils als cirrhotischen Processe, teils als Steinbildung mit Ausgang in Atrophie, Cystenbildung, Fettumwandlung u. s. w.

Lapierre fand bei Pankreas-Erkrankung mit Diabetes in 6 Fällen Atrophie, in 6 Fällen Konkremente und in 3 Fällen einen Tumor. Die Arbeit stand mir nicht zur Verfügung.

Hansemann fand bei Pankreasatrophie stets Diabetes. Die genuine Pankreasatrophie führt nach ihm, immer zu Diabetes. Zufällig können auch Sklerosen, Nekrosen, Steinatrophie u. s. w. Diabetes bewirken.

Die Veränderungen des Pankreas bei Diab. mell. sind also der verschiedensten Art, von den schwersten bis zu einfacher Atrophie. Dass hier eine gewisse gegenseitige Abhängigkeit bestehen muss, wird schon seit Jahrzehnten vielfach angenommen. Jedoch welcher Art dieser Zusammenhang ist, was von den beiden das primäre, was das sekundäre ist, darüber gehen bislang noch die Ansichten auseinander. Während z. B. O. Israel noch im Jahre 1881 die Frage, ob die von ihm beschriebenen Pankreasnekrose primär oder sekundär war, ohne weiteres in dem letzteren Sinne entscheidet, und die erste Möglichkeit kaum ernsthaft diskutiert, ist man in neuerer Zeit immer mehr dazu gelangt, Pankreasveränderungen als Ursache des Diabetes anzuerkennen; besonders nachdem die Tierexperimente von v. Mering und Minkowski im positiven Sinne ausgefallen sind. Zur Orientierung möchte ich die Resultate ihrer Versuche kurz hierher setzen.

ndem ich die übrigen ziemlich zahlreichen dies bezüglichen Arbeiten unerwähnt lasse, beziehe ich mich in der Hauptsache nur auf die neueste und umfassende Veröffentlichung Minkowski's, aus der ich das für mein Thema wichtigste hervorzuheben mir erlaube.

Nach vollständiger Entfernung des Pankreas werden Hunde diabetisch. Die Exstirpation geschieht in mehreren Sitzungen: Zunächst wird ein Teil der Drüse unter die Bauchhaut transplantiert, dann der im Bauche zurückbleibende Teil gänzlich entfernt: schliesslich auch der unter der Bauchhaut transplantierte. Nach dieser letzten, an sich geringfügigen Operation, wo der letzte Rest des Pankreas genommen wird, tritt Diabetes auf. Es handelt sich dabei nicht um eine vorübergehende Glykosurie, sondern um einen echten dauernden Diabetes mellitus, welcher in jeder Beziehung der schwersten Form dieser Krankheit beim Menschen entspricht. Bei Hunden beginnt der Diabetes bald nach der Operation, in den ersten 24 Stunden. Die im Urin ausgeschiedene Zuckermenge entspricht einmal der wechselnden Menge der verfütterten Kohlehydrate; daneben besteht aber noch ein ziemlich fester Gehalt an Zucker, der sich in einem ganz bestimmten Verhältnisse zu der ausgeschiedenen Stickstoffmenge befindet (etwa 3 : 1), also von der Menge der im Organismus zersetzten Eiweisssubstanzen abhängig ist. Wenn der Kräfteverfall der Tiere einen sehr hohen Grad erreicht, kann die Menge des Zuckers im Urin wieder abnehmen und schliesslich ganz gering werden, einige Zeit vor dem Tode sogar vollständig verschwinden. Die gleiche Folge können interkurrente Erkrankungen haben.

Nach teilweiser Exstirpation des Pankreas kann auch mitunter eine mehr oder weniger erhebliche Zuckerausscheidung zu Stande kommen. Wie viel von dem Pankreas zurückbleiben muss, um das Auftreten eines Diabetes zu verhindern, lässt sich nicht genau angeben, vielleicht genügt $^1/_{10}$ oder noch weniger.

Den gleichen Erfolg wie bei Hunden hatte die Exstirpation des Pankreas noch bei Katze, Schwein, Habicht und Falke, während bei Tauben und Enten (körnerfressenden Vögeln) ein Diabetes ausblieb. Neue Versuche von Hédon haben gezeigt, dass sich auch bei Kaninchen durch Injektion von Olivenöl in den Duct. Wirsungianus ein künstlicher Diabetes erzeugen lässt. Derselbe tritt erst nach einigen Wochen auf und scheint milder

zu verlaufen; die Zuckerausscheidung kann durch passende Fütterung unterdrückt werden.

In welcher Weise nun diese Wirkung der Exstirpation des Pankreas zu Stande kommt, ist noch nicht ermittelt. Verletzung nervöser Apparate bei der Operation (z. B. des Plexus solaris) ist nicht die eigentliche Ursache für den Diabetes; das wird dadurch bewiesen, dass nach Transplantation irgend eines beliebigen Teiles des Pankreas unter die Bauchhaut und Resektion des innerhalb des Bauches gelegenen Restes der Drüse kein Diabetes eintritt; während doch hier gerade die Verletzungen der Nerven und Ganglien stattfinden müssten. Erst nach Entfernung des transplantierten Stückes tritt der Diabetes und zwar ausnahmslos ein. Ebensowenig ist das Fehlen des Pankreassaftes im Darm und überhaupt das Secernieren oder Nichtsecernieren des transplantierten Drüsenrestes von Bedeutung. Es zeigt sich also, dass ein direkter Zusammenhang zwischen der sekretorischen Funktion des Pankreas und derjenigen Funktion derselben, welche den Zuckerverbrauch vermittelt, nicht besteht. Ein mitgeteilter Versuch von Thiroloix zeigt dies in hervorstechender Weise. Bei einem Hunde war zunächst 21 Tage lang die Zuckerausscheidung durch ein subcutan transplantiertes Pankreasstück verhindert (der Rest der Pankreas in der Bauchhöhle war entfernt); dann aber stellte sich plötzlich ein Diabetes ein, obgleich die Saftsekretion an dem subcutanen Drüsenstück ungestört weiter von Statten ging.

Diese Versuche sind hauptsächlich an Hunden, also an Omnivoren, gemacht. Man wird nun mit einiger Sicherheit annehmen dürfen, dass beim Menschen die Verhältnisse, soweit sie das Pankreas in seiner Beziehung zum Diabetes betreffen, ähnliche sind. Es sind hier drei Fragen zu beantworten: 1. Ist jeder Diabetes auf Pankreasveränderungen zurückzuführen? 2. Welcher Art sind die Pankreaserkrankungen, die Diabetes hervorbringen? 3. Wie sind die Fälle von Pankreaserkrankungen ohne Diabetes zu erkären?

I. Die erste Frage ob jeder Diabetes auf Pankreasveränderungen zu beziehen sei, wird wohl kaum bejaht werden können, und selbst Minkowski stellt nicht mit Sicherheit die Behauptung auf, dass jeder Diabetes ein Pankreasdiabetes sei. Zunächst spricht der bekannte Zuckerstich Claude Bernard's dagegen und der Umstand, dass nach verschiedenen Läsionen des

Centralnervensystems Melliturie auftritt, vor allem auch die Thatsache, dass in manchen Fällen von Diabetes Veränderungen an der Spitze des 4. Ventrikels gefunden wurden (Tumoren, Cysticercen, Sklerose). Aber auch hier giebt es Fälle, die man gegen den konstanten Zusammenhang zwischen Diabetes und Veränderungen des 4. Ventrikels verwenden könnte. So wurde noch vor kurzen ein Fall im hiesigen pathologischen Institut seziert, wo sich am vorderen Ende des 4. Ventrikels ein Cysticercus fand, und am Boden der Rautengrube strangförmige Verdickungen des Egendyms, ohne dass während des Lebens trotz wiederholter Untersuchung Zucker im Urin gefunden war.[1]) Auch die Seltenheit von positiven Sektionsbefunden im 4. Ventrikel bei Diabetes kann und ist gegen die Beziehung zwischen beiden verwertet worden. Vor allem dürfte auch in vielen Fällen versäumt sein, auf die Verhältnisse des Pankreas zu achten, so dass es wohl denkbar ist, dass mancher scheinbare Gehirndiabetes doch in letzter Linie ein Pankreasdiabetes wäre. In dieser Beziehung ist unser Fall XI besonders interessant, wo wegen der Aufgeregtheit des Patienten und der Wirkung von Traumen in der Kopfgegend an einen Gehirndiabetes gedacht wurde; die genaue Untersuchung aber eine Pankreaserkrankung erkennen liess. Immerhin würde es doch verkehrt sein, die experimentellen und anatomischen Thatsachen, die für das Vorkommen eines Gehirndiabetes sprechen, ganz zu leugnen. In dieser Beziehung möchten wir auf den 2. von Dr. Stieda beschriebenen Fall hinweisen, wo in der That ein Zusammenhang zwischen Polyurie und Veränderungen in der Gegend des 4. Ventrikels festgestellt wurden. Aber dieser Fall lehrt im Zusammenhang mit dem zuerst erwähnten, wie Stieda ausführt, in ganz exakter Weise, dass der Zusammenhang zwischen Erkrankungen des 4. Ventrikels und Diabetes keineswegs einfacher und klarer ist, wie der zwischen Diabetes und Pankreasveränderungen.

Dagegen, dass ein Diabetes immer von Pankreaskrankheiten abhängt, ist weiterhin der Umstand eingewendet, dass oft bei Sektionen von Diabetikern am Pankreas weder makroskopisch noch mikroskopisch die mindesten Veränderungen gefunden sind. Hier ist aber zu bedenken, dass auch ohne morphologische

[1]) Vgl. die Arbeit von Dr. Stieda.

Veränderungen (wenigstens in der gewöhnlichen histologischen Bedeutung) doch schwere biochemische Veränderungen vorliegen können; und wir besitzen noch keine zuverlässigen Methoden, um den Zellen anzusehen, ob ihre physiologische Funktion aufgehoben ist oder nicht; in dieser Beziehung möchte ich auf das verweisen, was Lubarsch (Virchow's Archiv 135. S. 217. 218) über das ganz ähnliche Verhältnis zwischen Nebennieren und Addison'scher Krankheit ausgeführt hat.

Schliesslich ist auch der Einwand erhoben, dass sehr schwere Erkrankungen des Pankreas vorkommen ohne Diabetes; darauf werden wir später zurückkommen.

II. Es kommt nun die Frage, welcher Art die Erkrankungen des Pankreas sind, die Diabetes zur Folge haben. Und da haben Versuche und anatomische Beobachtungen gezeigt, dass diffuse, das ganze Organ ergreifende Krankheiten eher Diabetes hervorbringen, als Herderkrankungen; wir werden also als häufigste Ursache Entzündungen und regressive Ernährungsstörungen finden; dagegen Neubildungen, besonders Krebs, selten, weil sie selten die ganze Drüse zerstören. Am gewöhnlichsten findet sich einfache Atrophie bei Diabetes, wie aus zahlreichen Mitteilungen hervorgeht, und wie besonders Hansemann neuerdings betont hat. Ob allerdings seine Behauptung, dass Pankreasatrophie stets zu Diabetes führt richtig ist, muss noch dahin gestellt bleiben: Jedenfalls liegt es auf der Hand, dass nicht die morphologische Atrophie die eigentliche Ursache des Pankreasdiabetes sein kann. Sehen wir doch im allgemeinen, dass bei einfacher Atrophie die Organzellen ihre spezifische Funktion noch in annähernd normaler Weise verrichten (Leber, Niere). Freilich ist es denkbar, dass die in einer atrophischen Zelle vorhandene Leistungsfähigkeit nur für eine Thätigkeit ausreicht, so dass in den Organen mit komplizierten Funktionen auch bereits die einfache Atrophie eine schwerere funktionelle Schädigung nach sich ziehen kann. So sind die atrophischen Leberzellen wohl noch im stande Galle und Glykogen zu bereiten, zweifelhaft ist es aber ob sie auch noch Harnstoff produzieren. Die atrophischen Pankreaszellen können ebenso noch Trypsinfermat in genügender Menge liefern, ob sie aber auch im Stande sind noch diejenigen Stoffe zu bereiten, die eine Anhäufung des Zuckers im Blute verhindern, ist zweifelhaft. Jedenfalls ist die morphologische Atrophie

des Pankreas nur ein mangelhafter Ausdruck der schweren biochemischen Veränderungen, die wir daneben annehmen müssen, aber mit unseren jetzigen Hilfsmitteln auch optisch zu erkennen nicht im stande sind.

Es ist auch daran gedacht worden, dass es spezifische Zellen im Pankreas sind, die bei Diabetes vernichtet sein müssen; und dafür sind neuerdings die intertubulären Zellhaufen angesehen worden aber vorläufig ohne genügenden Beweis. Auch bei meinen Fällen konnte ich mich nicht davon überzeugen, dass in dieser Beziehung der Pankreasdiabetes etwas Besonderes darbietet wie noch unten in einzelnen ausgeführt werden soll. Jedenfalls wäre zur sicheren Entscheidung dieser Frage ein reichlicheres Material nötig, als es bis jetzt zusammengetragen ist und auch mir zur Verfügung stand.

Im Anfange dieses Kapitels sind die Befunde einiger Autoren in Bezug aufs Pankreas bei Diabetes zusammengestellt. Sie hatten die verschiedensten Veränderungen beobachtet, von den leichtesten bis zu den schwersten. Wir sind nun freilich noch nicht berechtigt, mit Sicherheit zu behaupten, dass allemal die Pankreaskrankheit die Ursache des Diabetes ist, wenn wir auch die subjektive Überzeugung, dass dieser Zusammenhang vorliegt, haben. Als Postulat müssen wir wenigstens aufstellen: Sind nur geringfügige Veränderungen des Pankreas vorhanden, so darf nur dann ein Zusammenhang mit Diabetes angenommen werden, wenn Veränderungen im 4. Ventrikel durch den Sektionsbefund und die mikroskopische Untersuchung ausgeschlossen sind. Als ganz sichere Fälle von Pankreasdiabetes sind aber die anzusehen, wo der anatomische Befund am Pankreas den Verhältnissen beim künstlichen Diabetes pankreaticus des Hundes entspricht, wo also von der Pankreassubstanz höchstens geringe Reste übrig geblieben sind. Diese Überlegungen bieten eine Richtschnur für die Beurteilung der Fälle, welche aus der Litteratur und durch eigene Beobachtungen von uns zusammengestellt werden konnten.

Ich habe nun versucht, die genauer beschriebenen Fälle aus der Litteratur zusammenzutragen, bei denen eine hochgradige Zerstörung des Pankreas bestand, sodass die Bedingungen des Tier-Experiments erfüllt sind, wonach höchstens ein kleiner Teil des Pankreas erhalten sein darf; ich habe die Fälle mit und ohne

Diab. mell. getrennt zusammengestellt, und besonders die letzteren mit entsprechenden Erscheinungen beim Experiment an Tieren verglichen. Da die betreffenden Mitteilungen in den verschiedensten Zeitschriften des In- und Auslandes zu suchen sind, war es mir nicht möglich, alle im Original durchzusehen. Deshalb musste ich mich mitunter mit Referaten über sie (Jahrb. von Virchow und Hirsch, Schmidts med. Jahrbücher u. a.) begnügen.

Schwere Pankreasveränderungen mit Diabetes mellitus.

Dass beim Menschen das Pankreas exstirpiert wurde, etwa zur Entfernung eines Carcinoms, ist wohl äusserst selten geschehen. Einen derartigen Fall fand ich allerdings, R. Saundby erwähnt ihn: That the pankreas stands in some relation to diabetes is shown by the experience of Bull of New-York, whose patient died of diabetes after he had exstirpated the pankreas.

Gehen wir nun im weiteren die einzelnen Krankheitsformen der Pankreas durch!

Missbildungen des Pankreas kommen hier nicht in Betracht. Von den Cirkulationsstörungen höchstens die Hämorrhagie, indem sie zu einer Nekrose der Drüse führen kann. Ein Fall, wo auf diese Weise ein Diabetes hervorgerufen sein könnte, ist mir nicht bekannt. Bei dem von mir mitgeteilten Falle (Fall I) hatte der Diabetes schon Jahre gedauert als eine Pankreasblutung dem Leben ein Ende machte, er kommt hier also nicht in Betracht.

Bei den Entzündungen des Pankreas ist die akute und die chronische Form zu unterscheiden. Die akute Pankreatitis führt verhältnismässig selten zu Diabetes. 5 Fälle sind hier zu erwähnen.

1. Harley: Drei Wochen vor dem Tode erschien Zucker im Urin. Der Kopf des Pankreas, an Volumen vergrössert, liess eine grosse Menge Eiter ausfliessen; es bestand eine beträchtliche Erweiterung des Duct. pankr. Der Pankreastumor war wesentlich entzündlicher Natur.

2. Frison berichtet über einen weiteren Fall von suppurativer Pankreatitis mit Diabetes: Ein Mann, Mulatte, 28 Jahre alt, erkrankte, nachdem er schwer gearbeitet, an einem fieberlosen Ikterus mit Verminderung des Appetits und epigastrischen Schmerzen, er fühlte sich matter, konnte aber weiter arbeiten.

Einige Wochen später Schmerz im rechten Hypochondrium und der Schulter, Anschwellung des Leibes, Odem des Skrotums und der Beine. Jetzt tritt plötzlich starke Appetitvermehrung ein, eine wahre Gefrässigkeit und hoher Zuckergehalt des Urins; der Ikterus bestand fort. Im zehnten Monat der Krankheit bestehen noch die gleichen Symptome, entfärbte nicht diarrhoische Stühle, starke Abmagerung, kein Fieber; die unteren Partien des Abdomens gedämpft, die oberen gespannt und tympanitisch. Im elften Monat Auftreten von Fieber, Abnahme des Appetits, rascher Verfall und Tod. Bei der Autopsie zeigte sich das Pankreas um das Dreifache vergrössert, verhärtet und mit Eiter infiltriert; im Schwanze desselben ein grosser Abscess; Duct. choled., Gallenblase etc. bedeutend dilatiert; im linken Leberlappen einige kleine Abscesse. Der pathologische Befund zeichnet diesen Fall vor anderen, in denen kein Diabetes bestand, nicht wesentlich aus; wesentlich verschieden ist aber der Verlauf. Die eitrige Pankreatitis hat wohl nicht von Beginn der Erkrankung an bestanden, sondern ist erst in den letzten Wochen eingetreten und hat sich durch das Fieber zu erkennen gegeben. Zunächst mag eine andere Erkrankung des Pankreas bestanden haben, durch welche die Stauung in den Gallengängen und der Vena cava inf. bewirkt und schliesslich ein Diabetes mell. hervorgerufen wurde.

3. O. Israel hat einen Fall, bei dem Diabetes neben Pankreasgangrän vorkommt, mitgeteilt: Eine Arbeiterin, 27 Jahre alt, war ein Jahr lang in der Klinik in Behandlung, während des Lebens bestand ein typischer Diabetes. Aus dem Sektionsprotokoll ist folgendes hervorzuheben: Sehr schlaffe, blasse Haut; Unterhautfettgewebe im höchsten Grade atrophisch; Muskulatur sehr dürftig. Beiderseits geringfügige pleuritische Adhäsionen; in den Oberlappen beider Lungen ulceröse Höhlen von erheblichem Umfange; daneben miliare käsige Hepatisationen. Leber braun, atrophisch; schwache Fettinfiltration. Der Kopf des Pankreas 6 cm hoch, 2,5 cm lang, 1,5 cm dick, anscheinend normal, bildet den rechtsseitigen Pol einer Cyste. Seine Kapsel geht unmittelbar in die derbe fibröse Cystenwand über. Letztere ist mit der hinteren Magenwand und dem Kolon verwachsen. Sie enthält neben ca. 300,0 ccm einer trüben, lehmfarbenen Flüssigkeit den Körper und Schwanz des Pankreas. Diese Teile (13 cm lang, 3 cm breit, 1,5 cm dick) sind schlaff, maceriert und reichlich mit

grossen Hämatoidinkrystallen und orangegelben Nadelbüscheln durchsetzt. Die zelligen Elemente sind in eine feinkörnige, trübe Masse verwandelt, die Zellgrenzen noch stellenweise wahrnehmbar.

Diesen Fall hat O. Israel neben einen anderen Fall von Diab. mell. gestellt, wo beide Ovarien ohne bekannten Anlass der Gangrän verfallen waren. Er weist die Annahme zurück, als ob der Diabetes bei dieser Kranken die Folge der Pankreasveränderung ist; vielmehr hält er ihn für das primäre Leiden, die Gangrän des Pankreas für das sekundäre, bedingt durch die diabetische Säftemischung, welche nicht nur bei der Haut und den Lungen, sondern auch bei sonst so widerstandsfähigen Organen wie Pankreas oder Ovarien einen akuten Zerfall nach verhältnismässig geringen Schädigungen ermögliche. Bei dieser Annahme wäre es aber doch verwunderlich, dass nicht auch der Kopf des Pankreas von der Nekrose mitergriffen war. Nachdem das Tierexperiment gezeigt hat, dass der Verlust des Pankreas in der That zu Diabetes führt, müssen wir diese Erfahrung auch auf den vorliegenden Fall anwenden und die Möglichkeit ins Auge fassen, dass doch hier die Pankreasgangrän das Grundleiden und die Ursache des sekundären Diabetes war. Allerdings darf auch nicht unerwähnt bleiben, dass der übrig gebliebene Teil der Drüse verhältnismässig gross war; vielleicht hätte aber eine mikroskopische Untersuchung auch hier Veränderungen ans Licht gebracht. Sehr wahrscheinlich ist es wohl auch, dass bei dem schweren Krankheitsvorgang in unmittelbarer Nähe eine erhebliche Funktionsstörung eingetreten sein kann.

Frerichs teilt zwei Fälle mit, wo unmittelbar an eine akute, mit Vereiterung endende Krankheit der Bauchspeicheldrüse die Zuckerharnruhr sich anschloss. Ich gebe die beiden Fälle nachstehend im Auszuge:

4. Eine Frau, 27 Jahre alt, erkrankte an heftigen Schmerzen in der Magengegend; darauf starker Durst und grosses Schwächegefühl. Trotz sorgfältiger Diät sehr hoher Zuckergehalt. Tod durch Lungenphthisis. Dauer der Krankheit etwa 7 Monate. An Stelle des Pankreas, von dem nur der Kopf übrig blieb, findet sich bei der Sektion eine Cyste mit ca. 300,0 ccm einer lehmartigen Flüssigkeit, vermengt mit orangeroten Bröckeln; an der Hinterwand liegt das Pankreas, das zahlreiche Hämatoidin-

Krystalle und Körnchenzellen enthält. „Peripankreatitis und Pankreatitis hämorrhagica."

5. Frau, 31 Jahre alt, früher im wesentlichen gesund. Nach einem Diätfehler unter kardialgischen Beschwerden und Ikterus plötzlicher Beginn des Diabetes. Polyurie und viel Zucker (600,0). Verminderung beider bei streng animalischer Diät (bis 40—50,0 Zucker, unter Klausur). Lungenphthise. In der letzten Woche an mehreren Tagen kein Zucker, zuletzt wieder ein wenig. Gesamtdauer 6 Monate. Sektion: Pankreas mit Ausnahme des Kopfes in einen apfelgrossen Abscess verwandelt. Lungenkavernen. Pachymeningitis hämorrh., Kalkkonkremente in der Hirnrinde. — Hierher gehört nun wirklich auch der früher beschriebene Fall X einer teils akuten, teils chronischen Pankreatitis.

Die chronische Pankreatitis scheint häufiger zu Diabetes zu führen als die akute. Hierher gehören die eben beschriebenen Fälle IX und X.

Vier Fälle von chronischer interstitieller Pankreatitis kompliziert mit Diabetes sind in ihrem mikroskopischen Bilde von Lemoine und Lannois genau beschrieben worden. Sie verliefen alle unter dem Bilde des Diabète maigre, wie Lancereaux die rasch und schwer verlaufende Form des Diabetes pankreaticus genannt hat. Bei dem einen fanden sich in Leber und Nieren die gleichen Veränderungen, wie im Pankreas. Die Veränderungen am Pankreas waren bei allen vier gleich. Es handelte sich um eine Sklerose, die von den Gefässen ausging (sclérose d'origine vasculaire). Als Ergebnis ihrer Untersuchungen stellen sie zwei Beobachtungen hin. Erstens die Geringfügigkeit der Veränderungen bei Tieren, denen der Duct. pankreaticus unterbunden war; und zweitens das Vorhandensein einer fortgeschrittenen Sklerose, die nicht nur interlobulär und intracinös, sondern auch intercellulär war. (Sclérose unicellulaire). Zum Ausgangspunkt hat die Sklerose das Gefässsystem, und zwar namentlich das venöse und lymphatische. Die Drüsenzellen selbst tragen vielfach die Zeichen des Zerfalls.

In dieser intercellulären Sklerose glauben nun die beiden Autoren einen Schlüssel für das Verständnis mancher Fälle von Pankreasdiabetes gefunden zu haben. Nämlich, wie die Leber

neben der Galle noch das Glycogen bereitet, so, meinen sie, hat auch das Pankreas zwei Funktionen: Einmal die Ausscheidung des schon lange bekannten Verdauungssaftes und eine weitere hypothetische Thätigkeit, die Bildung eines glykolytischen Ferments, das für gewöhnlich ins Blut übergeht und den Ausbruch eines Diabetes verhütet. Für eine derartige doppelte Funktion sprechen ja auch die oben angeführten Erfahrungen Minkowski's und Thiroloix. Bei Sklerose der Gefässe könnte nun vielleicht das Ferment nicht ins Blut gelangen, und so käme es zu Diabetes. Hierdurch würde es sich erklären, warum ein Diabetes bei hämatogener Sklerose zu stande kommt, obwohl noch mehr Drüsenzellen erhalten zu sein scheinen als bei solchen Fällen, wo das Pankreas infolge von Lithiasis und Verschluss des Ausführungsganges zu Grunde ging und bei dem es doch nicht zu Diabetes kam; bei den Fällen der letzteren Art vermögen eben die wenigen übrig gebliebenen Zellen noch das gebildete Ferment an das Blut abzugeben. Diese Theorie ist wohl recht anziehend, doch dürften weitere Untersuchungen nötig sein. Verfasser konnte bei seinen Fällen von interstitieller Pankreatitis eine intercelluläre Sklerose nicht erkennen.

Weitere Fälle von interstitieller chronischer Pankreatitis von Fles, Seegen, Frerichs, Rühler, Lancereaux, Baumel, Hoppe-Seyler sind in der Tabelle zusammengestellt. Auch die Fälle von Capparelli und Guelliot gehören vielleicht in diese Rubrik. In der vorliegenden Frage dürfte übrigens an einer genaueren Sonderung der Fälle nach ihrem pathologischen Befunde nicht viel gelegen sein; hier genügt die Angabe, dass nur geringe Reste von Drüsensubstanz geblieben sind.

Infektiöse Granulationsgeschwülste sind im Pankreas überhaupt selten und werden noch seltener zu hochgradiger Zerstörung der Drüse führen. Am ersten könnte dies noch bei der Induration des Pankreas vorkommen, wie sie durch Syphilis bewirkt werden kann; doch ist mir ein derartiger Fall nicht bekannt. Der Fall von Guelliot (14) kann allenfalls ein derartiger sein, sowie der oben erwähnte von Schlagenkauf, wo zwar Glykosurie aber nicht mit Sicherheit richtiger Diabetes festgestellt ist.

Die einfache Atrophie findet sich bei Diabetes oft, wie bei anderen zu Marasmus führenden Krankheiten; zwei Fälle dieser Art sind oben beschrieben (Fall XV und XVI). An dieser Stelle, wo es sich darum handelt, die ganz sicheren Fälle von Pankreasdiabetes zusammenzustellen, können wir sie nicht mitrechnen, denn sie entspricht nicht ohne weiteres den Forderungen des Tierversuches. Es soll damit jedoch nicht gesagt sein, dass nicht auch die einfache Atrophie Ursache des Diabetes sein kann. Anders liegt die Sache bei den Formen der Atrophie, die mit Zerstörung des Drüsenparenchyms durch fettige Degeneration u. a. verbunden sind. Am ausgesprochensten ist der Schwund der Drüse bei Lipomatosis, wobei das ganze Organ in eine Fettmasse umgewandelt sein kann. In einem Falle Seegen's bestand Atrophie mit deutlicher Verfettung, an manchen Stellen war das acinöse Gewebe kaum zu erkennen.

(23. 24.) Cantani beschreibt zwei Fälle von fettiger Degeneration bei Leuten, die an Diabetes gestorben waren:

„Die Läsionen des Pankreas waren die wichtigsten, die bei diesen beiden Leichen beobachtet wurden. Kleine an verschiedenen Stellen angebrachte Schnitte haben eine sehr vorgeschrittene Degeneration aller Drüsenacini gezeigt. In den Acinis ist es unmöglich, die Form eines epithelialen Elementes wiederzufinden; es zeigt sich ganz deutlich eine aussergewöhnliche Anhäufung von Fett und fetthaltigen Granulationen, welche das Licht stark zurückwerfen. Diese fettigen Massen bilden mehr oder weniger regelmässige Inseln, welche noch ein wenig an die Form der Drüsenacini erinnern, aber nicht mehr von einer homogenen Membran begrenzt werden, die verschwunden oder wenigstens mit dem Nachbargewebe zusammen zu hängen scheint. Dieses letztere zeigt sich zwischen den Fettinseln vermehrt, weil die Acini zum grossen Teil nicht sichtbar sind; es wird gebildet aus einer deutlich gestreiften Grundsubstanz, in deren Mitte sich sparsame Zellelemente, die verlängert, vollständig in Fett degeneriert, sowie Granulationen und feine Tropfen als letztes Zeichen der degenerativen Zerstörung des Epitheliums finden."

Die übrigen Fälle von Atrophie mit Verfettung (Friedreich, Harnack, Lancereaux) und Schwund (Cowley, Elliotson, Hartsen, Munck und Klebs, Lancereaux) des Parenchyms,

mit und ohne Konkrementbildung, und Fälle von reiner Lipomatosis (v. Recklinghausen, Capplick, Lancereaux, Frerichs, Freyhan) sind nachfolgend tabellarisch zusammengestellt.

Cystenbildung im Pankreas kommt nicht ganz selten vor und ist wiederholt Gegenstand chirurgischer Eingriffe gewesen, doch sind die Fälle, wo nebenbei Diabetes bestand, jedenfalls sehr spärlich. Es mag dies daran liegen, dass auch bei grossen Cysten sehr oft noch ein guter Teil der Drüse erhalten geblieben ist. Man kann hierher einen Fall von Recklinghausen rechnen:

(46.) Mann, 40 Jahre alt, litt ca. vier Jahre an Diabetes, wiederholt hatte er serpiginöse Geschwüre an der Nase und um den Nabel. Am Pankreas fand sich eine kindskopfgrosse, sackige Ektasie des Duct. W., der durch eine bohnengrosse Konkretion geschlossen ist; im Kopfe deutliche, aber schlaffe Drüsenläppchen; ferner fand sich Tuberculosis pulm. et laryngis et intestin.

(47.) Goodmann hat einen zweiten Fall beschrieben (citiert nach Giorgi): Orangengrosse Pankreascyste links von der Wirbelsäule, nicht in Zusammenhang mit dem weiten Duct. Wirs. Das Drüsengewebe erscheint gänzlich atrophisch; der Kopf besteht nur aus Bindegewebe und ist mit dem Duodenum und Kolon transversum verwachsen. Hier war wohl eine Sklerose das primäre.

Sehr interessant ist ein von Prof. Zweifel in Leipzig operierter, von Mulert beschriebener Fall. Seit drei Jahren war bei einer 64 Jahre alten Frau ein Tumor unterm linken Rippenpaar bemerkt, der zuletzt schneller gewachsen war; er wurde in der Aethernarkose exstirpiert und erwies sich dabei als Pankreascyste; vom Pankreas war ein etwa 3 cm langer Rest zurückgeblieben. Bei wiederholten Untersuchungen vor und nach der Operation war der Urin zuckerfrei befunden. Da trat plötzlich am neunten Tage nach der Operation Zucker auf, der unabhängig von der Diät bald reichlicher auftrat, bald wieder fehlte. Nach vier Wochen noch Zucker im Urin, nach weiteren drei Wochen nicht. Der Grund dieses vorübergehenden Diabetes dürfte in Cirkulationsstörungen im zurückgebliebenen Drüsenrest zu suchen sein.

Neubildungen. Die häufigste Erkrankung des Pankreas ist das Carcinom. Es kommt primär und sekundär vor, mehr oder weniger von der Drüse ergreifend. In der Mehrzahl der

Fälle ist der Krebs auf den Kopf beschränkt. Es wird auch oft in den Sektionsberichten angegeben, dass das ganze Organ ergriffen war. Trotzdem sind die Fälle, wo wir gleichzeitig Diabetes finden, sehr selten. Hier mögen Beobachtungsfehler vorliegen, die Glykosurie könnte während des Lebens unbemerkt geblieben sein, oder es können kleinere Partien der Drüse doch frei von der Erkrankung geblieben sein, sie wurden nur nicht bemerkt, denn in der That ist es auch bei der mikroskopischen Untersuchung nicht immer an jeder Stelle leicht, normales Drüsengewebe und Carcinom von einander zu unterscheiden; wir wissen ja aber auch, dass das Carcinom im Pankreas selten diffus, allermeist circumscript ist. Oder schliesslich die Glykosurie wurde durch gleichzeitigen hochgradigen Kräfteverfall, Komplikationen und Änderung des Stoffwechsels unterdrückt, ein Punkt, auf den ich später noch genauer zurückkommen muss. Alle diese Erwägungen kommen aber erst in zweiter Linie in Betracht. Der Hauptgrund, weswegen bei Pankreaskrebs Diabetes meist fehlt, liegt darin, dass die Krebse fast immer circumscript im Kopf oder Schwanz sich entwickeln, wie auch Ollivier in seiner Studie über die Entwickelung des Pankreascarcinoms hervorhebt, und dass der infiltrierte Krebs eine grosse Seltenheit ist.

Auch in den hier zusammengestellten Fällen von Pankreaskrebs (Bright, Hartson, Frerichs, Duffey), von denen der von Duffey wohl der wichtigste ist, ist es zum Diabetes nur deswegen gekommen, weil entweder, wie bei Bright und Hartson, wirklich ein skirrhöser, infiltrierender Krebs vorlag, oder weil, wie besonders in unserem Fall X, aber auch in dem von Frerichs, im Anschluss an den Krebs schwere diffuse andersartige Erkrankungen des Pankreas sich entwickelten.

Verletzungen des Pankreas, die das ganze Organ zerstörten, müssen wohl stets durch die Schwere der Verletzung an sich tödlich enden. Zwar finden sich in einer Zusammenstellung von Seitz einige Fälle, wo durch die Bauchwunde ein Teil des Pankreas prolabiert war; er wurde abgetragen und Heilung erzielt. Bei diesen Fällen ist es aber immer nur ein grösseres oder kleineres Stück der sonst gesunden Drüse, das entfernt wurde, nie das ganze Organ.

In der Litteratur sind noch viele andere Fälle zu finden, wo ein Diabetes auf Veränderungen des Pankreas geringeren

Grades zurückgeführt ist. Manche Autoren sind ja schon lange der Meinung, dass alle oder fast alle Diabetiker einem krankhaften Processe des Pankreas ihre Leiden zu verdanken haben. Vielleicht ist diese Ansicht zu weitgehend. Ich muss es unterlassen, diese Fälle anzuführen; ich wollte nur erst die Fälle zusammenstellen, wo sicher Pankreasdiabetes vorliegt. Die Angaben sind auch oft ganz ungenau.

Ausserdem aber muss man auch noch einen Umstand sehr in Betracht ziehen, dass gerade beim Pankreas früh postmortale Veränderungen eintreten; es entsteht dann das Bild einer völligen Zerstörung des Drüsenepithels; man sieht keine Kerne, keine Zellgrenzen in dem vom Farbstoff diffus gefärbten Klumpen, der zusammengeballt in dem bindegewebigen Drüsengerüst liegt; dabei ist das Bindegewebe weniger verändert. Ein Beispiel hierfür, das ich einzuschalten mir gestatte und das zeigt, wie leicht auf diese Weise eine Täuschung zu stande kommen kann, dürfte eine Veröffentlichung von Eichhorst und von Leva, die den gleichen Fall betrifft, sein, wo eine erstaunlich ausgebildete Coagulationsnekrose des Pankreas beschrieben wird. Prof. Lubarsch, der den betr. Fall in Zürich sezierte, hat mehrere Teile desselben Pankreas, die in Sublimat gehärtet waren, untersucht und kaum eine Atrophie, geschweige denn eine Nekrose gefunden. Die Kerne waren fast überall distinkt und stark gefärbt, nur an den Rändern der Stücke bestand eine richtige Klaryorhexis; die Chromatinkörnchen waren diffus im Gewebe zerstreut. Die vermeintliche Nekrose mag nach Prof. Lubarsch's Meinung daher rühren, dass Prof. Eichhorst die Präparate in Müller'scher Flüssigkeit zu härten pflegt, wo bereits im Beginne vorhandene Fäulnisvorgänge weiter andauern, während durch Sublimat alle Mikroorganismen sofort vernichtet werden, und eine annähernd tadellose Fixierung der Stücke erzielt wird.

In der folgenden Tabelle finden sich nun noch einmal gesammelt die Fälle von völliger oder fast völliger Zerstörung des Pankreas kompliziert mit Diabetes mell., soweit ich sie auffinden konnte. Fälle von Windle, Lapierre und einigen anderen sind nicht darunter, da mir genauere Angaben über sie nicht zur Verfügung standen.

1	Harley			s. oben S. 102		Pankreatitis suppurativa
2	Frison	M.	28	„ „ „ 102		„ „
3	Israel	F.	27	„ „ „ 103		„ „
4	Frerichs	F.	27	„ „ „ 104		„ „
5	Frerichs	F.	31	„ „ „ 105		„ „
6	Neuer Fall IX	M.	67			Pankreatitis chron. indurativa
7	Neuer Fall X	F.	75			Pankreatitis chron. indurativa und Cylinderephithelkrebs des Pankreaskopfes
8—11	Lemoine u. Lannois					Sclérose unicellulaire
12	Fles				Diabetes mellitus	Pankreas ganz in Bindegewebe verwandelt. Bei mikroskopischer Untersuchung nirgends Drüsengewebe
13	Seegen				Diabetes mellitus	Pankreas in einen grauen, schwieligen Strang verwandelt
14	Frerichs	F.	37		Diabetes mellitus. Dauer 2 Jahre	Pankreas klein, schlaff, zähe, 45,0; besteht der Hauptsache nach aus fibrillärem Bindegewebe mit spärlichen Resten von Acinis.
15	Rühle	M.	26		Diabetes mellitus. Dauer ca. 1 Jahr. Zuckergehalt zuletzt wechselnd. In der letzten	Cirrhose des Pankreas mit Erweiterung des Duct. pankr. Im Kopfe eine apfelgros

					Zeit vor dem Tode Ascites, Ödem der Unterextremitäten, teilweise Anurie	Cyste mit einem frischen Blutkongulum.	
16	Lancereaux	F.			Diab. mell. mit schnellem Verlauf ($2^1/_2$ Jahr) und rascher, schliesslich hochgradiger Abmagerung (Diabète maigre)	Pankreas: Der mittlere Teil bildet nur eine bindegewebige Brücke, in der der Duct. Wirsung. oblitteriert ist. Kopf und Schwanz atrophisch (Verdickung der Septen u. fettige Degeneration der Epithelien	Phthisis pulm. Ganglien d. Plex. solar. normal
17	Baumel	M.	50	Starker Panniculus adiposus	Diab. mit mässigem Zuckergehalt, dunklem Urin (fetter Diabetes). Tod durch Phlegmone und Pneumonie	Pankreas: Verfettung der Acini, leichte interstitielle Bindegewebs-Wucherung	Fettherz, Fettleber, Nierenfettkapsel
18	Baumel				Gemischter Diabetes, der teils die Symptome des fetten, teils des mageren Diabetes bot, schliesslich extreme Macies	Enge Verwachsung von Pankreas, Magen und Milz.	
19	Baumel	M.	55	Neger, früher gesund	Schnell verlaufender Diabetes mit profusen Diarrhöen. (Diabète maigre)	Kleinere und grössere Konkremente. Starke Bindegewebswucherung um Gefässe und Drüsenkanäle	
20	Baumel				Diabète maigre	Konkremente; Wucherung des Bindegewebes; Acini ganz atrophisch.	
21	Hoppe-Seyler	F.	57	Schon öfter Schmerz in der Magengegend	11. Okt. bis Ende Okt. Erbrechen, Schwäche, Appetit-	Pankreas besteht makroskopisch nur aus Fett, zahlreiche	

					mangel, dann stärkerer Durst; Mitte Nov. abnorme Esslust. Zucker im Urin bis 10 Proc., sinkt bei animal. Kost auf 5 Proc. Schwere nervöse Erscheinungen. Tod 25. Dez. Dauer des Diabetes ca. 1 Monat.	kleine Hämorrhagien. Mikroskopisch zwischen dem Fettgewebe geringe Reste von Drüsengewebe, dessen Zellen keine Kernfärbung zeigen. Um Gefässe u. Ausführungsgänge Bindegewebe verdickt, zellarm.	
22	Hoppe-Seyler				Intra vitam bestand Diabetes insipidus u. vorübergehende Glykosurie	Interstitielles Bindegewebe stark gewuchert. Parenchymzellen z. t. fettig degeneriert. Fettgewebe stärker entwickelt. Reste von Blutungen. Arterien-Wände, besonders Intima verdickt (Lumen verengt, z. t. thrombosiert)	
23	Capparelli	F.			Bildung einer Pankreasfistel, aus der sich Jahre lang Steine entleeren; Verdauungsstörungen. Einige Monate nach spontanem Schluss der Fistel Diabetes mell., der durch passende Diät gehoben wird.	Der Autor nimmt eine cirrhotische Atrophie des Pankreas an	
24 α	Guelliot	M.	67	Mit 26 Jahren eine Affektion der Leber (keine Kolik), die im 27. vorüberging. Darauf ein Ulcus	Krankheitsdauer ca. 1¾ Jahr. Beginn mit Polyurie, zunehmende Schwäche, Verfall. Im Urin wechselnde Mengen Zucker, kein Eiweiss. Tod	Pankreas vergrössert, fast ganz durch Fett substituiert; im Kopf eine Cyste. Duct. W. normal, in seiner Umgebung noch einige Drüsenläppchen,	Ausgedehnte Gangrän des Fusses u. Unterschenkels

				(spec.?) am Penis. Vor einem Jahre Schmerzen in der l. Wade und Kältegefühl im ganzen l. Bein.	im Kollaps	z. T. sklerosiert, z. T. verfettet, z. T. normal	
25	Seegen			s. oben S. 95			
26	Cantani (2)			„ „ „ 107		Atrophie mit Verfettung	
27						Fettige Degeneration	
28	Friedreich	F.			Seit 5 Jahren an Diab. mell. leidend. Viel Zucker, kein Eiweiss. Tod im Koma	Pankreas in allen Dimensionen verkleinert, durch Fettgewebe substituiert, hie und da Reste von Acini in fettiger Degeneration	
29	Harnack	M.	33	Früher völlig gesund	Diabetes dauert etwas über ein Jahr, Zuckermenge 600 bis 800,0 pro die, bei gemischter Kost Auftreten von heftigem Fieber, Husten, Darmkatarrh, Zuckergehalt sinkt zuletzt auf ein Minimum	Pankreas zeigt makroskopisch wenig abnormes; mikroskopisch ausgedehnte Verfettung	Ausgedehnte Hepatisation beider Lungen, pleuritische Verwachsung; frische Endocarditis
30	Lancereaux	M.	29	Früher gesund. Eltern und 8 Geschwister leben	Diab. maigre; Impotenz, völliger Kräfteverfall; Phthise. Dauer $1^1/_4$ Jahr.	Pankreas klein (40,0) weich, die Zellen der Acini atrophisch und verfettet. Duct. W. eng	Tubercul. pulm (Kavernen)
31	Cowley 1788	M.	35	Dem Trunke ergeben	Sehr fettleibiger Diabetiker	Das Pankreas atrophisch, mit kleinen bis erbsengrossen,	

						fest in der Substanz der Drüse steckenden Steinen erfüllt.	
32	Elliotson 1833	M.	45		Diabetes Fettstühle	Ausführungsgang des P. bis in seine Nebenäste hinein mit weissen Steinchen vollgepfropft	
33 34	Hartsen				2 Fälle von Diab. mell.	Hochgradige Atrophie des Pankreas, sodass die Drüse als solche nicht erkannt werden kann.	
35	Munk und Klebs				Diabetes mell.	Keine mit blossem Auge sichtbaren Reste von Drüsensubstanz. Mikroskopisch im Bindegewebe, das hinter der Bursa omentalis die grossen Gefässe umhüllte, einzelne Körner- und Zellhaufen (Reste von Acini?)	
36	Lancereaux	M.	40	Früher gesund	Diabète maigre: 6 Proc. Zucker, Impotenz, Lungentuberkulose. Hämoptysis. Dauer 2 Jahre	Atrophie des Pankreas durch Oblitteration des Duct. W.	Tubercul. pulm (Kavernen)
37	Lancereaux	M.	51	Ausser einer Lungenentzündung nicht krank gewesen. Von heriditär. Belastung nichts bekannt	Diabète maigre; Dauer $1^1/_4$ Jahr, 400,0 Zucker pro die. Zuletzt eitrige Pleuritis; zugleich Abnahme der Harn- und Zuckerausscheidung	Atrophie des Pankreas (58,0), Kopf und Hals ganz dünn	Pleuritis suppurativa

38	Lancereaux	F.		Diabète maigre. Schneller Verlauf ($2^1/_2$ Jahr), rasche Abmagerung	Pankreas sehr atrophisch, bandartige Ausführungsgänge durch massenhafte Konkremente verstopft und ektasiert	Phthisis pulm.
39	v. Recklinghausen	M.	26	Längere Zeit krank an Diab. mell. Lethale Pleuritis	Pankreas-Parenchym durch Fettgewebe substituiert; nur im Kopfteil einzelne Drüsenläppchen. Ausführungsgänge mit Konkrementen verstopft und dilatiert, Wandungen verdickt	Phthisis pulm. u. frische Pleuritis
40	Frerichs	M.	26	Dauer fast 1 Jahr. Urinmenge 6000—7000,0, reich an Zucker. In den letzten Lebenstagen sinkt die Menge, der Zucker verschwindet, dagegen Albumen und körnige Cylinder im Urin.	Pankreas bis auf einzelne Acini des Kopfes vollständig verfettet (Lipomatosis), der Duct. stark erweitert, enthält 2 spindelförmige grössere Konkremente neben zahlreichen Steinbröckeln	Tubercul. pulm. Kavern.), Pleuritis d. A., Nephritis
41	Capplick	M.	38	Dauer des Diabetes 6 Jahre. Bei der Aufnahme, 2 Mon. vor dem Tode: Haut spröde, abschilfernd, Haar spärlich, Zähne fehlen sämtlich, beiderseits Cataract. Tod an Erysipel fac. et cap.	Statt des Pankreas eine lappige Fettmasse, nur am Duodenum Drüsengewebe. 2,4 cm breit, 1,5 cm lang. Duct. W. endet blind in der Wand des Duodenum, hier ein hirsekorngrosser derber Tumor. Am Duct. choled. anscheinend normale Pankreassubstanz von Bohnengrösse	

42	Lancereaux	F.	45	6 Jahre vor Beginn der Diab. im Anschluss an eine Entbindung kolikartige Schmerzen, Fettstühle; sonst gesund	Diabète maigre mit Ausfallen der Haare und Zähne. Tod im Coma. Krankheitsdauer 5 Monate.	Die Mündung des Duct. W. durch einen Stein verschlossen. Wucherung des Binde- und Fettgewebes. Drüsengewebe atrophisch und fast ganz geschwunden	
43	Freyhan	M.	35	Früher stets gesund	Seit $^1/_2$ Jahr Zeichen von Lungentuberkul. 7 Wochen vor dem Tode vermehrte Urinsekretion. Zuckergehalt 3 Proc., sinkt bei Diät, steigt zum Schluss. Tod.	Pankreas durch Fett substituiert, nirgends Drüsenzellen. Ausführungsgänge dilatiert, mit grossen und kleinen Konkrementen vollgepfropft	Vorgeschrittene Lungentuberkulose
44	Freyhan	F.			Dauer des Diabetes etwa 4 Jahre. Zuckergehalt reichlich (8 Proc.) Kachexia. Zum Schlusse Lungeninfiltration, dabei nimmt die Zuckermenge im Urin ab, Albumengehalt zu	Das Pankreas besteht aus Fett u. Bindegewebe. Im Schwanz ein grosser Stein, davor der Duct. W. obliteriert, weiterhin im Duct. W. Gries.	Tubercul. pulm.
45	Diese Arbeit Fall XVIII	M.	66	s. oben S. 71		Lipomatosis des Pankreas mit chron. Pankreatitis und Fettnekrosen	
46	v. Recklinghausen	M.	40	s. oben S. 108		Cyste des Pankreas	
47	Goodmann			s. oben S. 108		Cyste und Sklerose des Pankreas	
48	Bull				Tumor im Abdomen seit 10 Mon. Fettstühle, Zucker im Urin (5 Proc.). Operation. Tod nach 3 Monaten	Pankreascyste ($3^1/_2$ l Inhalt mit den Eigenschaften des Pankreassekrets). Sektion nicht gemacht	

49	Mulert	F.	64	s. oben S. 108			
50	R. Bright 1828 (Nach Giorgi)	M.			Rapide Kachexie mit schwerem Ikterus bei einem Diabetiker	Cyste des Pankreas. Operation. Diabetes. Heilung Der Kopf des Pankreas eine harte, dem Duodenum und Pylorus fest anheftende Masse, der Rest der Drüse gleichmässig knorpelhart, von gelber Farbe	
51	Martsen 1854 (Nach Giorgi)	M.	35		Diabetes Reichliche fetthaltige Diarrhöen	Skirrhus des Pankreaskopfes mit vollständiger Oblitteration des Duct. W.	
52	Frerichs	M.	50		Krankheitsdauer etwa 1 Jahr. Schmerzen in der Oberbauchgegend, später Ikterus, wiederholt Blut im Stuhl. Etwa 14 Tage vor dem Tode wurde zuerst reichlich Zucker im Urin gefunden (die Urinmenge war auf das doppelte gestiegen), der in den letzten Tagen wieder verschwand	Carcinom des Pankreaskopfes mit Verschluss des Duct. choled. und Wirsung und Erweiterung derselben. Der übrige Teil der Drüse atrophisch. Duct. W. ausgesackt, in ihm enthaltenes Sekret besteht aus einer grauen Masse mit Eiterkörperchen-ähnlichen, z. T. fettig zerfallenen Zellen	In den Lungenspitzen alte tuberkulöse Infiltrate. Im Pons Varoli Überreste kapillärer Blutungen
53	Duffley	M.	24	Früher in bester Gesundheit	Diabetes mit hohem Zuckergehalt, raschem Verfall, starker Abmagerung, Dauer 2 Monate. In den letzten Tagen Diarrhöen mit dyssenterischem Charakter, Erbrechen, Schmerzen im Epigastrium, Fieber. Tod im Kollaps	Carcinom des Pankreas; eigentliche Drüsensubstanz ganz verloren, weder Ausführungsgänge noch Alveolen zu finden	Mesenteriale Lymphdrüsen carcinomatös infiltriert; Pneumonie; Nephritis

Es sind zusammen 53 Fälle von schwerer Erkrankung des Pankreas mit Diabetes mellitus. Dem Alter und Geschlecht nach verteilen sie sich, soweit darüber Angaben gemacht sind, auf folgende Weise:

Alter.	Männlich.	Weiblich.	Zusammen.
unter 20	1	4	5
21—25	1	—	1
26—30	5	2	7
31—35	4	1	5
36—40	3	1	4
41—45	1	1	2
46—50	2	1	3
51—55	2	—	2
56—60	—	1	1
61—65	—	1	1
66—70	3	—	3
71—75	—	1	1
Zusammen:	22	13	35

Die Dauer des Krankseins an Diabetes ist wechselnd, von einem Monat bis zu elf Jahren; im Durchschnitt beträgt sie zwanzig Monate.

Die pathologischen Veränderungen, die wir am Pankreas finden, sind verschieden, alle aber haben sie das gemein, dass sie mehr oder weniger die ganze Drüse in Mitleidenschaft ziehen und zum Schwunde bringen. Meist handelt es sich um chronische indurative Pankreatitis oder um Atrophie mit Verfettung der Drüsenzellen und Lipomatosis. Es findet sich

Pankreatitis ac.	in 5	Fällen	= 10	Proc.
Pankreatitis chron.	„ 15	„ (+ 4?)	= 36	„
Carcinom	„ 4	„	= 7	„
Degen. Atrophie, Lipom.	„ 21	„	= 40	„
Cysten	„ 4	„	= 7	„
	53	Fälle	100	Proc.

III. Gegen die Annahme eines Pankreasdiabetes ist von jeher der Einwand erhoben, dass man leichte und auch schwere Ver-

änderungen am Pankreas findet, ohne dass gleichzeitig Diabetes besteht. Dieser Widerspruch lässt sich lösen:

a) Wenn geringfügige Veränderungen des Pankreas ohne Diabetes vorliegen, so steht das nicht in Widerspruch mit den Experimenten; denn es ist zu bemerken, dass, wie Minkowski wiederholt betont, auch schon kleine atrophische Reste der Drüse beim Hunde genügen, den Diabetes hintanzuhalten. Im Gegenteil müssen wir bei morphologisch unbedeutenden Krankheiten des Pankreas, die mit Diabetes verbunden sind, unsere Zuflucht zu einer Hypothese nehmen, um den Diabetes auf die Pankreasaffektion zurückführen zu können, und müssen eine schwere funktionelle Störung bei wenig verändertem Aussehen der Drüse annehmen.

b) Ähnlich liegen die Verhältnisse bei circumscripten Erkrankungen des Pankreas; hier ist in der Regel noch genügend Parenchym übrig geblieben. Hauptsächlich kommt in dieser Hinsicht das Carcinom in Betracht, die häufigste Krankheitsform am Pankreas, die aber doch nur sehr selten mit Diabetes kombiniert ist (vier Fälle finden sich in der Litteratur). Schon oben ist bemerkt, dass auch in den Fällen, wo totaler Pankreaskrebs angegeben wird, dies mit einiger Vorsicht aufzunehmen ist; kleinere nicht vom Krebs ergriffene Drüsenteile können leicht übersehen sein. Bei den Drüsentumoren ist noch eine zweite Möglichkeit im Auge zu behalten, dass nämlich die Tumorzellen einen Teil der Pankreaszellenfunktion übernehmen, dass sie im stande sind, die Stoffe zu bilden oder zu vernichten, welche für das Ausbleiben oder Auftreten von Melliturie von Bedeutung sind. In dieser Weise erklärt Lubarsch (Virchow's Archiv Bd. 135 S. 218) das Fehlen von Morbus Addisonii bei primären Geschwülsten beider Nebennieren; er hält es für denkbar, dass die Tumorzellen die Stoffe, die zur Pigmentbildung gebraucht werden können, dadurch ausschalten, dass sie aus ihnen Glykogen produzieren. Metatastische Geschwülste müssten eine viel grössere Gefahr mit sich bringen, da die fremden Geschwulstzellen die Funktion der Pankreaszellen nicht übernehmen können. Aus der Litteratur habe ich nicht entnehmen können, ob ein derartiger Unterschied zwischen primärem und sekundärem Krebs des Pankreas besteht; bei den oben genannten vier Fällen von Pankreaskrebs mit Diabetes scheint es sich allemal um primären Krebs

gehandelt zu haben; es ist das aber schon deswegen nicht sehr wunderbar, weil metastatische Tumore des Pankreas durchaus nicht häufig sind und auch diese, wenn sie überhaupt auftreten, meist in Form circumscripter Knoten sich vorfinden. — Auch darf nicht vergessen werden, dass gerade in solchen Fällen der Diabetes ausserordentlich leicht übersehen werden kann. Da sich Pankreasmetastasen nur in Fällen von ausgebreiteter Carcinose vorfinden, wird es auch in gut geleiteten Krankenhäusern und Kliniken sehr leicht vorkommen können, dass der Urin nicht bis zu den letzten Tagen auf Zucker untersucht wird — sich somit, da auch die übrigen Symptome naturgemäss infolge der Kachexie zurücktreten, der Diabetes unserer Kenntnis entzieht.

c) Sind hochgradige diffuse Veränderungen am Pankreas vorhanden, so kann das Ausbleiben des Diabetes einmal daran liegen, dass doch noch genug secernierende Substanz übrig geblieben ist; es ist selbstverständlich sehr schwer, im einzelnen Falle zu bestimmen, ob und wieviel von der Drüse erhalten geblieben ist; die makroskopische Untersuchung ist dafür durchaus unzureichend; aber selbst bei der mikroskopischen ist es oft äusserst schwierig einen klaren Einblick darüber zu gewinnen, wieviel funktionsfähiges Parenchym erhalten blieb. Ausserdem wissen wir vom Hunde, dass noch sehr kleine Drüsenreste genügen, die Entwicklung des Diabetes zu verhindern. Eine zweite Erklärung ist darin gesucht, dass die Zellen, welche die für Zuckerausscheidung spezifische Funktion haben, erhalten bleiben; dabei ist an die intertubulären Zellhaufen gedacht worden. Wie aber erwähnt, konnte ich mich von einem derartigen Verhältnis bei meinen Präparaten nicht konstant überzeugen; bei den Fällen von Atrophie des Pankreas mit Diabetes (Fall XV und XVI) und in den erhaltenen Partien des Falles von Hämorrhagie (Fall II) bestand in der That wohl eine Verminderung der Zahl der intertubulären Zellhaufen; und andrerseits war es bemerkenswert, bei dem Falle von vorgeschrittener Lipomatosis ohne Diabetes (Fall XVII), dass sich zwischen den Fettzellen zerstreut reichlich Zellhaufen fanden, die den intertubulären glichen und als solche aufgefasst wurden. Auch im Fall VI, einer recht ausgeprägten interstitiellen Pankreatitis bei acquisierter Syphilis, waren die intertubulären Zellhaufen sehr gut erhalten. In anderen Fällen ohne Diabetes (Fall III und IV) war aber von

den intertubulären Zellhaufen ebenfalls keine Spur zu finden, und in einigen Fällen von Pankreasveränderungen mit Diabetes (z. B. Fall V indurierende chronische Pankreatitis) war irgend eine Veränderung an diesen Zellhaufen nicht festzustellen. Wir sind also auf Grund unserer Untersuchungen in der That nicht in der Lage, der Anschauung beizupflichten, dass das Fehlen oder Zustandekommen des Pankreasdiabetes wesentlich von den Verhältnissen der intertubulären Zellhaufen abhängig sei.

Am schwierigsten zu erklären und in gewisser Beziehung paradox ist aber die Thatsache, die sich durch nicht wenige Fälle belegen lässt, dass bei fehlendem Diabetes die anatomischen Veränderungen des Pankreas nicht selten viel schwerer und ausgedehnter sind, als in Fällen mit Diabetes. Das ist so häufig, dass Hansemann, der der Meinung ist, dass aus der menschlichen Pathologie keine Gründe gegen den kausalen Zusammenhang zwischen Pankreaserkrankungen und Diabetes gewonnen werden könnten, in erster Linie die einfache Atrophie und mehr ausnahmsweise andere Erkrankungen als anatomisches Substrat des Pankreasdiabetes hinstellt. — Für manche Fälle mögen unsere Auseinandersetzungen über das Verhältnis morphologischer und histologischer Veränderungen eine Erklärung geben; in anderen Fällen, namentlich dann, wenn bei fehlendem Diabetes fast völlige Zerstörungen des Pankreas aufgefunden wurden, geht das nicht an. Auch unter unserem im ersten Teil dieser Arbeit eingehend geschilderten Material fanden sich solche Fälle vor (Fall III, IV und XIV). Diese und eine Reihe anderer Fälle dieser Art sind in nachfolgender Tabelle zusammengestellt; über weitere fand ich keine genaueren Angaben.

1	Litten, Charité-Annalen 1877	M.	45	Bis vor Jahresfrist sehr kräftig	Seit dieser Zeit Schmerzen in der l. Reg. lumb. und allmählicher, zuletzt extremer Verfall. Im Urin Albumen und Blut, kein Zucker. Tod nach elftägiger Beobachtung. Zuletzt Diarrhöen. Keine Fettstühle, keine Broncefärbung der Haut	Pankreas und Plex. sol. in einem krebsig infiltrierten Drüsenpacket vollständig untergegangen	Ausgedehntes (Medullarkrebs) Carcinom des Magens, des Netzes, der l. Niere, Nierenbecken und Ureter. Beide Nebennieren, Lymphdrüsen des Abd. geschwollen, krebsig infiltriert. Im Duodenum Krebsmetastasen
2	Litten, Charité-Annalen 1878	M.	28	Früher vollkommen gesund	Beginn der Krankheit mit Schmerzen im r. Hypochondrium, dann bedeutender Ascites. Harn stets frei von Eiweiss und Zucker. Appetit bis zuletzt gut, Verdauung nicht gestört. Dauer ca. 3 Monate	Das Pankreas, von degenerierten Lymphdrüsen fest umschlossen, ist in eine schwielige Masse verwandelt, ohne Spur normaler Drüsensubstanz	Primärer Magenkrebs, Carcinose des Diaphragma, der Leber und des gesamten Lymphdrüsen. Apparates im Abdomen. Periton. carcinom. chron.
3	Eodem loco	F.	43	Früher stets gesund	Dauer der lethalen Krankheit ca. $2^1{}_2$ Mon. Hochgradiger Hydrops, Hydrothorax und Ascites. Sonst keine Symptome. Urin frei von Eiweiss und Zucker	Druckatrophie des Pankreas. Dasselbe zum grössten Teil durch ödematöse Bindegewebsmassen ersetzt, einzelne kleine Drüsenreste lassen keine färbbaren Drüsenreste mehr erkennen	Allgemeiner Hydrops, bedeutende markige Schwellung der epigastrischen und mesenterialen Lymphdrüsen, mit benachbarten Organen (Pankreas) verlötet
4	Eodem loco	F.	59		Krankheitsdauer gegen 3	Primärer Pankreaskrebs.	Krebsige Embolien der

				Mon. Ascites; in den letzten Wochen Schmerz im r. Hypochondrium. Keine Digestionsstörung. Urin frei von Eiweiss und Zucker	Totale carcinomatöse Entartung des Pankreas; von seiner normalen Struktur fast nirgends mehr Spuren	Pfortader, diffuse carcinomatöse Infiltration der ganzen Leber. Einfache Magengeschwüre. Lymphdrüsen des Abdomens enorm geschwollen.
5	Drozda, Wiener med. Presse 1880. Nr. 31 u. ff.	M.	34	Früher Ulc. specif. Vor 4 Jahren Ikterus. Seit 3 Jahren interkurrente Schmerzen in der Magengegend und Erbrechen	Seit 3 Wochen Verschlimmerung. Eitrige Parotitis. Beobachtungsdauer $2^1/_2$ Mon. Schliesslich Ascites, mehrfaches Blutbrechen, Kollaps, Tod. Urin kein Zucker, spärlich Eiweiss	Pankreas in eine weissglänzende, beim Einschneiden knirschende Schwiele verwandelt, in der dem Kopf entsprechend noch einzelne Drüsenläppchen; einige verkäste Partien (ex lué)	Strahlige Narbe in der Magenschleimhaut. Syphilitische Schwiele im Leber-Parenchym. Milztumor. Ascites Nephritis chron. Universelle Anämie
6	Ziehl	F.	34	Früher gesund, nur einmal Wechselfieber	Akuter Beginn mit Frost und Hitze und Schmerzen im Epigastrium, nach 1 Monat wiederholt Blutbrechen; fortschreitende Abmagerung. Nach 4 Wochen Ascites und Ikterus; täglich Schmerzanfälle im Epigastrium. Kollaps, Exitus. Krankheitsdauer $9^1/_2$ Wochen. Im Urin kein Zucker	Entsprechend dem Pankreas eine grosse Geschwulst (primäres Carcinom des Pankreas), die die Aorta und beide Nebennieren umwachsen hat	Sekundäres Carcinom des Duodenums und Magens (in grosser Ausdehnung); Ulceration des letzteren. Kompression des D. chol. und hepatic. Icterus hep. et univers
7	Diese Arbeit Fall XVII	F.	35	Früher gesund, vor 2 Jahren Lungen-	Seitdem bleiben Husten und fotider Auswurf. Bald	Pankreas bis auf kleine Reste durch Fettgewebe	Einseitiges verjauchtes Empyem; in den Lungen

				entzündung	trat ein einseitiges Empyem dazu. Fieber, hochgradige Abmagerung. Bei zwei Operationen wurde eine grosse Menge jauchigen Eiters entleert	substituiert, in den erweiterten Ausführungsgängen Konkremente	einzelne Käseherde und peribronchitische Herde
8	Fall III	M.		Anamnese fehlt		Pankreasschwanz sequestriert, übrige Teil teils eckig zerfallen, teils von Fettnekrosen durchsetzt	Eitrige Peritonitis
9	Fall IV	M.	60	Anamnese u. Krankengeschichte fehlt		Ganze Pankreas von zahllosen grünlich-gelben Eiterherden durchsetzt, an einigen Stellen noch feste, erhaltene aber indurierte Pankreassubstanz	Gallertkrebs des Duodenum. Leberabscesse. Abgesackter Abscess zwischen Magen und Netz

Bei der Betrachtung dieser Tafel fällt sofort Eins auf, die Menge und Schwere der Komplikationen, und dieser Umstand ist geeignet uns auf die Erfahrungen hinzuweisen, die v. Mering und Minkowski über das Ausbleiben der Zuckerausscheidung nach vollständiger Exstirpation des Pankreas bei Tieren gemacht haben, dürfte es gestattet sein, dies hier kurz zu wiederholen.

„.... Wenn der Kräfteverfall der Tiere einen sehr hohen Grad erreicht hat, wenn die Abmagerung aufs höchste gestiegen ist, und die Tiere kaum mehr im stande sind, sich fortzubewegen, kann die Menge des ausgeschiedenen Zuckers wieder abnehmen und schliesslich sehr gering werden. Zwar pflegt dann auch die ausgeschiedene Harnstoffmenge sich zu verringern, der Zuckergehalt kann aber verhältnismässig stärker sinken und einige Zeit vor dem Tode sogar vollständig aus dem Harn verschwinden ... Nach Hédon soll .... häufig in den letzten Tagen vor dem Tode der Zucker vollständig aus dem Harn verschwinden. Eine zweite Ursache für das Sinken des Zuckergehalts im Harn sind komplizierende Erkrankungen. Nach Minkowski „kann durch das Auftreten von Peritonitis oder von ausgedehnten Eiterungsprocessen oder durch sonstige Erkrankungen der Versuchstiere das Zustandekommen der Zuckerausscheidung überhaupt verhindert, oder ein bereits bestehender Diabetes frühzeitig zum Verschwinden gebracht werden". Als Erklärung für diese Erscheinung nimmt Minkowski an, dass eine weitere Störung einer normalen Funktion, vorzüglich eine Störung der Zuckerproduktion Platz gegriffen habe. Eine weitere Erklärungsmöglichkeit sieht er in der Annahme, dass bei Eiterungsprocessen und dergl. der Zucker im Tierkörper unter der Einwirkung der pathogenen Bakterien oder ihrer Fermente zersetzt und auf diese Weise eine scheinbare Abnahme der Intensität des Diabetes bewirkt wird. Dabei ist aber zu bemerken, dass es sich bei den Tieren immer nur um wenige Tage handelte, wo der Diabetes zurücktrat oder verschwand.

In ähnlicher Weise erklärt es sich auch wohl, warum in den oben angeführten Fällen Diabetes fehlte. Schwere Komplikationen, Veränderungen im Stoffwechsel haben ihn nicht aufkommen lassen. Noch klarer dürfte das für die akut verlaufenden Erkrankungsformen des Pankreas sein, die Hämorrhagien und akuten Entzündungen, wo auch bei völliger Zerstörung

der Drüse Diabetes auszubleiben pflegt. Abgesehen von einem meiner Fälle, wo nach jahrelangem Bestehen von Diabetes eine Pankreasblutung auftrat, findet sich unter den Fällen von Pankreashämorrhagien keiner, bei dem Melliturie berichtet wäre. Das ist bei dem meist perakuten, oft apoplektiformen Verlauf erklärlich und würde mit dem Resultat beim Experiment übereinstimmen. Etwas anders sind die Verhältnisse bei der eitrigen Pankreatitis; es finden sich da solche Fälle, die in wenigen Tagen tödlich endeten und dann meist mit Peritonitis kompliziert waren. Sie würden verunglückten Versuchen an Hunden zu vergleichen sein, wo das Pankreas nach der älteren Methode in einer Sitzung ganz entfernt wurde; es trat dann Abscessbildung und Peritonitis ein, an der die Tiere starben, und die Untersuchungen auf Melliturie hatten ein negatives Resultat. In dieser Weise erklären sich wohl am ungezwungensten unsere Fälle III und IV. In Fall III bestand ausgedehnte eitrige Peritonitis, in Fall IV neben der eitrigen und indurierenden Pankreatitis Leberabscesse und ein grosser Abscess zwischen Magen und Netz. Ob in diesen Fällen überhaupt niemals Diabetes bestanden hat, ist nicht festzustellen gewesen; da in Fall III der betr. Mann nur wenige Tage im Krankenhaus war und bereits moribund dorthin kam, in Fall IV eine ärztliche Behandlung überhaupt so gut wie gar nicht stattgefunden hatte. Es ist also sehr wohl möglich, dass diese Fälle genau den Verhältnissen der Minowskischen Experimente entsprechen, dass zwar zunächst Diabetes entstanden war, dann aber mit der grösseren Ausbreitung der Eiterung durch die Thätigkeit der niederen Organismen eine Zersetzung des Zuckers und damit auch ein Aufhören der Diabetes eintrat. Schwieriger ist unser Fall zu erklären. Derselbe entspricht fast bis in die Details hinein den beiden oben (42. 43) citierten Fällen von Freyhan, wo ausgeprägter und langandauernder Diabetes entstanden war, und auch unser Fall XVIII hat mit demselben grosse Ähnlichkeit. Man könnte hier nur daran denken, dass das schwere Empyem ähnlich gewirkt hätte, wie in den anderen Fällen die eitrige Peritonitis, oder wenn man annimmt, dass die ältere ausgedehnte Tuberkulose die Primärerkrankung und die Veränderung des Pankreas erst Sekundärerscheinung war, so wäre die Möglichkeit in Betracht zu ziehen, dass der Diabetes eben deswegen ausbleibt, weil die Tuberkelbacillen, die bekanntlich auf zuckerhaltigen

Nährböden besonders gut gedeihen, den im Blute auftretenden überschüssigen Zucker zersetzten. Man konnte daran denken, diese Idee einer experimentellen Prüfung zu unterziehen. Allein die Schwierigkeiten hierfür sind grosse, da die Tiere, bei denen verhältnismässig leicht ein Pankreasdiabetes zu erzielen ist, nur schwer für Tuberkulose empfänglich sind (Hund), während umgekehrt solche Tiere, die leicht tuberkulös gemacht werden können, keinen Pankreasdiabetes bekommen (Kaninchen). Allerdings hat Hédon in neuerer Zeit angegeben, dass auch bei Kaninchen Diabetes eintritt, wenn man vom Ductus Wirsungianus aus Provenceroel in die Drüse einspritzt; doch soll die Zuckerausscheidung frühestens nach drei Wochen eintreten. In einem von mir gemachten Versuche konnten diese Angaben nicht bestätigt werden, obgleich die Beobachtung über sechs Wochen lang fortgesetzt wurde und zum Nachweis des Zuckers sowohl die Gährungs- wie die Phenylhydrazinprobe benutzt wurde. Bei der Sektion des Tieres fand sich zwar völlige Verödung und Vereiterung des Pankreas vor; irgend welche Krankheitssymptome hatte das Tier aber nicht gezeigt. Natürlich beweist dieser eine Versuch nichts gegen Hédon, und es wäre wohl nicht ungeeignet, die oben ausgesprochene Hypothese einer experimentellen Prüfung zu unterziehen, wozu mir leider die Zeit fehlte. Wenn wir nun auch in diesen und ähnlichen Fällen unter Bezugnahme auf die Ergebnisse der Tierexperimente zum mindesten einen Hinweis geben können, wie das Ausbleiben des Diabetes zu erklären ist, so bleiben doch immer noch Fälle übrig, wo wir vorläufig noch kaum den Versuch einer Erklärung wagen können. Es sind das namentlich Fälle von schwerer und lang andauernder Pankreaserkrankung. Mag man auch hervorheben, dass der menschliche Organismus auf die Zerstörung des Pankreas nicht so prompt reagiert wie der des Hundes, mag man selbst darauf hinweisen, dass Lebens- und Nahrungsweise nicht bedeutungslos hierfür sind, viel ist damit nicht gewonnen. Grösste Berücksichtigung scheint mir noch folgender Punkt zu verdienen. Die Experimente an Kaninchen und an Tauben (Langendorff), sowie an Enten, Falken und Raben (Weintraud) haben gezeigt, dass der Pankreas jedenfalls ein lebenswichtiges Organ ist; denn die Tiere gehen nach Ausschaltung desselben ausnahmslos unter Erscheinungen der Kachexie zu Grunde, ohne dass allerdings

Zuckerausscheidung regelmässig eintritt. Vermissen wir also bei schweren Pankreaserkrankungen der Menschen die Symptome des Diabetes, so ist damit noch keineswegs bewiesen, dass der Ausfall des Pankreasparenchyms bedeutungslos für den Körper war. Bestehen daneben noch andere schwere Erkrankungen, wie in unserem Fall XIV, so ist es selbstverständlich nicht zu entscheiden, wie viel von den Symptomen des Verfalls auf die Pankreas- und wieviel auf die anderen Veränderungen zu schieben sind. Ist dagegen als hauptsächlichste pathologisch-anatomische Veränderung bei einer zu Tode führenden Erkrankung die Pankreasveränderung gewesen — auch ohne dass Diabetes konstatiert werden konnte — so bleibt nichts anderes übrig, als in der Pankreaserkrankung die Todesursache zu sehen, was auch hier nochmals gegen Reubold betont werden soll.

Resumieren wir noch einmal, was über das Verhältnis des Diabetes zum Pankreas gesagt ist: Wie die vollständige oder fast vollständige Exstirpation des Pankreas bei Hunden Diabetes mellitus zur Folge hat, so sind auch die Fälle von hochgradiger Zerstörung des Pankreas beim Menschen — meist — mit Diabetes verbunden. Sind die morphologischen Veränderungen am Pankreas gering, so ist zur Erklärung des gleichzeitigen Diabetes anzunehmen, dass schwere funktionelle Störungen am Pankreas bestehen; eine derartige biochemische Änderung der Pankreasfunktion ist auch dann als Ursache des Diabetes anzunehmen, wenn morphologisch keine Veränderungen am Pankreas wahrzunehmen sind, wofern nicht andere Ursachen des Diabetes, also besonders Veränderungen am 4. Ventrikel zu finden sind. Bei mässigen Veränderungen am Pankreas braucht Diabetes nicht vorhanden zu sein. Wenn aber bei sehr schweren Veränderungen Diabetes nicht eintritt, so erklärt sich dies aus dem schnellen und schweren Verlaufe der Krankheit, und die Verhältnisse entsprechen den Fällen beim Tierexperiment mit negativem Erfolge, wo Komplikationen, z. B. Abscedierung oder Peritonitis, aufgetreten waren. Wenn die Krankheit des Pankreas aber längere Zeit ohne Diabetes besteht, so ist zwar wiederum das Vorhandensein anderweitiger schwerer Krankheiten als Ursache dafür anzusehen; man ist da aber weiter zu der Annahme gezwungen, dass beim Menschen die Beziehungen zwischen Pankreasveränderungen und Zuckerausscheidung nicht so einfache sind, wie beim Hunde.

Diabéte maigre. Wie beim Hunde der durch Pankreas-Exstirpation hervorgerufene Diabetes meist schwer verläuft und in einigen Wochen zum Tode führt, wobei die Zuckerausscheidung durch keine Diät ganz unterdrückt werden kann, so zeichnet sich auch der Diabetes pankreaticus beim Menschen meist, wenn auch nicht immer, durch schweren und schnellen Verlauf aus, und entspricht dem Bilde des Diabéte maigre nach Lancereaux, worauf noch kurz eingegangen werden soll.

Durch Lancereaux und seine Schüler wurde in neuerer Zeit der Zusammenhang des Diabetes mit Pankreaserkrankungen eingehend vom klinischen und pathologisch-anatomischen Standpunkte aus behandelt. Auf Grund seiner Erfahrungen hält Lancereaux den Diab. mell. nicht für eine einheitliche Krankheit. Er unterscheidet eine magere, fette und nervöse Form desselben. Der magere Diabetes, Diabéte maigre oder pankreatique steht nun in ganz besonderer Beziehung zu Erkrankungen des Pankreas, ist die Folge derselben. Der Diabète maigre zeichnet sich klinisch vor den anderen Formen aus durch plötzlichen Eintritt und schnelle Entwickelung der Symptome, lebhaften Durst, Heisshunger, Vermehrung der Harnmenge auf 5 l pro die und mehr und hohen Zuckergehalt (300—500,0 p. d.). Gleichzeitig beginnt eine rapide Abmagerung, fortschreitender Verlust der Körperkräfte und der sexuellen Potenz und eine bemerkenswerte Änderung im Charakter. Dazu kommen dann noch die Folgen der allgemeinen Ernährungsstörung, insbesondere das Ausfallen von Haaren und Zähnen. Der Tod tritt meist ein durch hinzutretende Lungentuberkulose oder im diabetischen Coma. Der ganze Krankheitsverlauf ist ein rascher; der Tod erfolgt nach $^1/_2$—3 Jahren. Die anatomischen Befunde sind das Pankreas betreffend verschieden; sie haben aber alle das gleiche Resultat: die mehr oder weniger vollständige Atrophie der Drüse.

In der That, wenn wir die bisher bekannten Fälle von Pankreasdiabetes ansehen, scheint die Krankheitsdauer der Regel nach eine kurze, der Verlauf ein schneller und schwerer zu sein; das Mittel ist nach den Zahlen der obigen Zusammenstellung eine Dauer von 20 Monaten. Die akutesten dieser Fälle sind der von Hoppe-Seyler, etwa 1 Monat Dauer, Atrophie, Lipomatosis, und der von Duffey, Carcinom des Pankreas, das in 2 Monaten zum Tode führte. Dem gegenüber finden wir jedoch auch Fälle mit

langsamem Verlauf. Es haben sich deshalb auch bereits verschiedene Autoren gegen die strikte Aufrechterhaltung des Begriffs Diabète maigre bei Pankreas-Diabetes ausgesprochen. Baumel hält die Formen des fetten und mageren Diabetes für nur graduell verschieden. Ebenso Freyhan, der zwei Fälle von Pankreas-Diabetes nebeneinander beschreibt; die Krankheitsdauer betrug bei einem $^1/_2$, bei dem andern 4 Jahre; bei beiden ergab die Sektion Lithiasis und Fettsubstitution des Pankreas.

Eine ganz besondere Stellung nimmt der Fall von Capparelli ein (Pankreasfistel, nach deren spontanem Schluss ein leichter heilbarer Diabetes auftrat). Capparelli glaubt eine cirrhotische Atrophie das Pankreas als Ursache des Diabetes annehmen zu dürfen. Jedenfalls scheint doch dieser Fall wieder zu beweisen, dass eine Erkrankung des Pankreas die Ursache für Diabetes sein kann; und ferner beweist er, dass dieser Diabetes nicht immer in einer schweren Form aufzutreten braucht. Im übrigen wird eine Erklärung dieses Falles schwierig und, da uns die Kenntnisse der anatomischen Veränderungen am Pankreas fehlen, ganz unsicher sein. Ein von Langdon-Down mitgeteilter Fall, den Friedreich erwähnt, betrifft einen 52jährigen, an Melliturie, fettigen Stühlen und grosser Abmagerung leidenden Mann. Es trat vollkommene Heilung ein; und so könnte auch dieser Fall mit einiger Wahrscheinlichkeit gegen einen stets ungünstigen Ausgang des Pankreas-Diabetes sprechen. Doch bei dem Mangel der Sektion, die das Vorhandensein einer Affektion des Pankreas erst bewiesen hätte, ist der Fall nicht ganz beweiskräftig. Ganz beweisend ist dagegen unser Fall XVIII, wo es sich bei Lipomatosis und chron. Entzündung des Pankreas um einen ziemlich leichten und sehr lange (11 Jahre) dauernden Fall von Diabetes handelte. Immerhin wird man die Prognose eines Diabetes ungünstig stellen müssen, wenn eine Erkrankung des Pankreas nachgewiesen oder wahrscheinlich gemacht ist. Für die Therapie ist die Diagnose eines Pankreas-Diabetes wohl vorläufig von keiner wesentlichen Bedeutung. Man könnte daran denken, das Pankreas oder Pankreatin von Tieren innerlich zu geben. Lancereaux hält diese Substanz für sicher nützlich, aber nicht genügend. Capparelli wandte bei seiner Patientin neben anderem Pankreatin an und erzielte Heilung. In Hinsicht auf die Hypertrophie der Duodenaldrüsen bei Pankreasdiabetes, die auch Martinotti beim Tierversuch be-

obachtete, nimmt Lancereaux an, dass vielleicht diese berufen sind, das erkrankte Pankreas zu unterstützen. Den Hauptwert legt er bei der Behandlung auf die Diät und auf die Bekämpfung der Folgen einer Autointoxikation, dyspnöischer und comatöser Zustände. Der Erfolg der Therapie ist immer ein geringer.

Fassen wir zum Schluss nochmals kurz zusammen was wir nach eignen und fremden Erfahrungen über das Verhältnis von Pankreaserkrankung und Diabetes feststellen konnten, so ergiebt sich folgendes:

1. In zahlreichen Fällen ist als einzig greifbare anatomische Ursache des Diabetes eine Krankheit des Pankreas nachzuweisen.

2. Diffuse Erkrankungen des Pankreas können eher Diabetes hervorrufen wie circumscripte.

3. In Fällen, wo bei schweren Erkrankungen des Pankreas Diabetes nicht nachzuweisen ist, können ähnlich, wie in den Hundeversuchen Minkowskis intercurrierende Infektionen, besonders Eiterungen die Ursache der mangelnden Zuckerausscheidung sein.

4. Auch ohne dass er zu einem ausgebildeten Diabetes kommt, können Pankreaserkrankungen zu schweren Erkrankungen und zum Tode Anlass geben.

Sei es mir nun gestattet, zunächst Herrn Prof. Dr. Lubarsch für seine stets gewährte Unterstützung bei Anfertigung dieser Arbeit, sowie allen anderen Herren, die mich durch Überlassung von Krankengeschichten und Material gütigst unterstützten, meinen besten Dank auszusprechen.

Allgemeine Litteratur.

1. Harless. Über die Krankh. des Pankreas. Nürnberg 1812.
2. Claessen. Die Krankheiten der Bauchspeicheldrüse. Köln 1842.
3. Klebs. Handbuch der pathol. Anatomie. 1870.
4. Friedreich. Pankreaskrankh., in Ziemssen's Handbuch VIII, 2, 1875.
5. Thierfelder, A. Atlas der pathol. Histologie.
6. Eichhorst. Bauchspeicheldrüse, in Eulenburg's Realencyklopädie.
7. Birch-Hirschfeld. Lehrbuch der path. Anatomie.
8. Orth. Lehrbuch der path. Anatomie. 1887.
9. Senn. Die Chirurgie des Pankreas. Volkmann's Samml. Klin. Vorträge Nr. 313—314.
10. Fitz. Akute Pankreatitis, The med. Record. New-York 1889. 8—10.
11. Seitz. Blutung, Entzündung, brand. Absterben der Bauchspeicheldrüse. Zeitschrift für klin. Med. XX, S. 1. 1892.
12. Ziegler. Lehrbuch der path. Anatomie. 1892.

Hämorrhagie des Pankreas.

13. Störk. Annus med. II. Bd. II., Vindobonae 1762, Cadaver VI, p. 245.
14. Lawrenze. Medico-chirurgical Transactions XVI, pass. II. 1831. p. 367.
15. Fearnside. Illustrations of panc. disease. London, Med. Gaz. 1850.
16. Hudson-Rugg. The Lancet 1850, Mai.
17. Hooper. Diseased panc., Arch. of Med. ed. of Beale. London 1861. II, pag. 282.
18. Pepper. Centralblatt f. d. med. Wissensch. 1871, Bd. IX, S. 156.
19. Zenker. Hämorrhagie d. Pankreas. Berl. klin. Wochenschrift, 1874, XI, Nr. 48.
20. Challand u. Rabow. Bulletin de la soc. méd. de la Suisse. Rom 1877. pag. 345.
21. Hilty. Ein Fall akuter hämorrh. Pankreatitis. Korresp.-Bl. f. Schweizer Aerzte, 1877, VII, Nr. 22.
22. v. Ziemssen-Bauer. Die Krankheiten des Peritonäums, in Ziemssen's Handbuch, Bd. VIII, Aufl. II, S. 360.
23. Guillery. Ueber die Entzündung des Pankreas. D. I. Berlin 1879.
24. Kollmann. Aerztl. Intelligenzblatt. München 1880. Nr. 39.
25. Prince. Boston med. and surg. Journal, 1882, Vol. CVII, pag. 28.

26. Balser. Ueber Fettnekrose etc. Virchow's Archiv, 1882, Bd. 90, S. 520.
27. Rehm. Friedreich's Blätter für gerichtl. Med. und Sanitätspolizei, 1883, Heft 5.
28. Haidlen. Akute Pankreatitis im Wochenbett. Central-Bl. f. Gynäkol. 1884, Nr. 39.
29. Baudach. D. I. Freiburg, 1885.
30. Reynolds and Gannet. Boston. Med.-surg. Journ. 1885, CXII, p. 275.
31. Draper. Boston. Med.-surg. Journal, 1886, Vol. CXV, Nr. 17.
32. Gerhardi. Pankreaskrebs und Ileus. D. I. Zürich 1886.
33. Reubold. Ueber Pankreasblutungen vom gerichtsärztlichen Standpunkt. Leipzig 1887 (Engelmann).
34. Hagenbach. Ueber kompl. Pankreaskrebs. D. I. Basel 1887.
35. Hirschberg. Zur operativen Behandlung d. Ileus u. d. Periton. Berl. klin. Wochenschr. 1887, Nr. 34.
36. Osler and Hughes. Transact. Philad. Pathol. Soc. 1887, XIII, 24.
37. Cash. British Med. Journ. 1888, I, pag. 132.
38. La Fleur. The med. News, Philadelphia 1888, Vol. LIII, No. 3, pag. 80.
39. König. Ein Fall von Pankreasnekrose etc. D. I. Kiel 1889.
40. Marchand. Berl. klin. Wochenschrift, 1890, Nr. 23.
41. Seitz. Zeitschrift für klin. Med., XX, 1892, S. 1.
42. Foster a. Fitz. Pinkham and Whitney, Witney and Homans, Putnam a. Whitney (b. Fitz).

Akute Pankreatitis.

43. Tulpius. Observ. med., 1672, pag. 328.
44. Portal. Traité de l'Apoplexie, Paris 1811.
45. Schmackpfeffer. Observ. de quibusd. pankr. morbis. Diss. Hallens. 1817, pag. 19.
46. Battersby. Dublin. Med. Journ. 1824, Mai.
47. Abercromby. Edinb. Med. and Surg. Journ. 1824, Vol. 79, pag. 243.
48. Lerche. De pankreatitide. Diss. Hall. 1827.
49. Gendrin. Anatom. Beschreibung d. Entzdg. und ihrer Folgen, deutsch v. Radius, Leipzig 1829, II. Bd., S. 191, 233.
50. Bécourt. Recherches sur le pankréas, Thèse, Strassbourg, 1830, p. 33.
51. Haggarth. Transact. of the College of Phys. in Ireland, Vol. II.
52. Lawrenze. Med.-chir. Transact., Vol. XVI, pars II, 1831, pag. 367.
53. Baillie. Morbid. anatomy, 1833, pag. 221, 223.
54. Bigsby. Edinb. Med. Journ. 1835, No. 124.
55. Mondière. Arch. génér. de Méd. 1836, Mai, Juillet, pag. 265.
56. Behrends. Vorles. über prakt. Arzneiwissensch., Bd. III, pag. 332.
57. Percifal. Mayo Outlines of hum. pathol., London 1836, pag. 409.
58. Perle. De pankreate ejusque morbis. D. I. Berlin 1837, pag. 33.
59. Löschner. Zur Pankreatitis, Weitenweber's Beitr. z. Med. 1842, Juli.
60. Fletcher. Prov. Med. and Surg. Journ., London 1848, pag. 20.
61. Kilgour. Lond. Journ. of Med. 1850, II, 1052.
62. Riboli. Gaz. Sardin. 1858.

63. Haller u. Klob. Fall von Entzdg. des Pankreas, Zeitschr. d. Gesellsch. der Aerzte zu Wien, 1859, Nr. 37.
64. Klob. Oesterreich. Zeitschr. f. prakt. Heilkunde, 1860, VI, 529.
65. Hooper. Beale's Arch. of Med., 1860, II, pag. 282.
66. Oppolzer. Ueber Krankh. d. Pankreas. Wiener med. Wochenschr. 1867, Nr. 1.
67. Drasche. Bericht der k. k. Krankenanstalt Rud.-Stift in Wien 1868, S. 301.
68. Roddick. Canade Med. Journ. 1869, pag. 385.
69. Hoffmann, C. E. E. Unters. über die path.-anat. Veränderung. d. Organe bei Abdominaltyphus. Leipzig 1869. S. 191.
70. Nathan. Med. Times and Gaz, 1870, II, 238.
71. Smith. Dublin Journ. of Med. Science, 1870, 201.
72. Frison. Marseille. Med., 1875, XII, 257.
73. Hilty. Correspond.-Blatt f. Schweizer Aerzte, 1877, VII, p. 666 (Fitz).
74. Guillery. Ueber die Entzdg. des Pankreas. D. I. Berlin 1879.
75. St. Georg's Hosp. Rep. 1877—78, 1879, IX, 95.
76. Farge. Bull. Soc. de Med. 1880—1882. N. S. VIII, 1888 (Fitz).
77. Shea. The Lancet, 1881, II, 791.
78. Whitney. Boston Med. and Surg. Journ. 1881, CV, 592 (Fitz).
79. Balser. Virchow's Archiv, 1882, Bd. 90, 525.
80. Fraenkel, E. Idiopath. subak. Pankreasentzdg. Zeitschr. f. kl. Med. 1882, IV, 277.
81. Moore. Trans. Lond. Path. Soc. 1882, XXXIII, 186.
82. Haidlen. Centralbl. f. Gyn. 1884, VIII, 609.
83. Amidon. Boston. Med. and Surg. Journ. 1886, CXV, 594 (Fitz).
84. Pinkham and Whitney. M. S. Notes 1886 (Fitz).
85. Musser. Am. Journ. of Med. Science, 1886, N. S. XCI, 449.
86. Osler and Hughes. Transact. Phil. Soc. 87, XIII, 24 (Fitz).
87. Hirschberg. Berl. klin. Wochenschr. 1887, 287.
88. Bamberger. Wiener klin. Wochenschr. 1888.
89. Mass. Gent. Hosp. Records and M. S. Notes, 1888, V, 131 (Fitz).
90. Dittrich. Eulenburg's Vierteljahrsschr. f. gerichtl. Med., 1890, LII.

Chronische Pankreatitis.

91. Todd. Dublin. Hosp. Rep., Vol. I.
92. Fless. Donders u. Bartins Archiv, Bd. III, 1866.
93. Kühne u. Lea. Ueber die Absond. des Pankreassaftes etc. Verhandl. d. Heidelb. ärztl. Gesellsch. 1876.
94. Renant. Comptes rendues de l'Acad. des sciences, 1879, pag. 247.
95. Drozda. Wiener med. Presse, 1880, Nr. 31 u. ff.
96. Lemoine et Lannois. Archives de méd. expériment., 1. Série, t. III, 1891, p. 33.
97. Seegen. Der Diabetes mell., 3. Aufl. 1893.
98. Harris and Gow. Note upon on or two points in the comparative Histology of the pankr. Journ. of Physiol., Cambridge XV, 4, 1893, 349.

99. Hoppe-Seyler. Beitrag zur Kenntnis der Beziehungen der Erkrank. d. Pankr. u. s. Gefässe z. Diab. mell. D. Archiv f. kl. Med., LII, 171, 1893.

Progressive Ernährungsstörungen.

Carcinom.

100. Kerckring. Spicilegium anatom., Abs. 42 (bei Hagenbach).
101. de Hain. Rationes medendi, 1763, pars VI, pag. 19—23.
102. Recamier. Révue méd., 1830.
103. Suche. De scirrho pankr. nonnulla. Diss. Berol. 1834.
104. Mühry. Markschwammbildung im Pankreas. Casper's Wochenschrift Nr. 10, 1835.
105. Mondière. Recherches pour servir à l'histoire pathologique du pankréas. Archives générales de Paris, 1836, 2e série, Vol. XII, p. 134.
106. Holscher. Ileus in Folge von Hypertrophie des Pankr. etc. Hannover'sche Annalen f. d. ges. Heilkunde, 1840, Bd. V.
107. Schupmann. Hufeland's Journal, 1841, 92. Bd., S. 41.
108. Crampton. Birmingh. Pathol. Society, Dec. 1842.
109. Tanner. Blumenkohlf. Excresc. am After etc. Prov. med. Journ. 1842.
110. Albers. Einfacher Krebs d. Pankr. Med. Korresp.-Blatt rhein. u. westfäl. Aerzte, 1843, Nr. 8.
111. Battersby. Dublin. Journal of med. Sc., Vol. XXV, 1844, S. 219.
112. Teissier. Krebs des Pankreas. Journ. de Lyon, 11. Nov. 1847.
113. Cambpell. South. Med. and Surg. Journ. 1849.
114. Mc. Clurg. Med. Examiner. Phil. 1851.
115. Williams. Med. Times and Gaz., Aug. 1852.
116. Bowditsch. Boston. med. and surg. Journ. 1852.
117. Haldauer. Assoc. med. journ., Mai 1854.
118. Autrum. Assoc. Med. Journ. 1855.
119. Willigk. Prager Vierteljahrsschrift 1856.
120. Frerichs. Klinik der Leberkr., Bd. I, 1858, S. 146, 153.
121. Da Costa. Cancer of pankreas. North-Amerika. med.-chir. Review, Sept. 1858, S. 883.
122. Agnew. North-Amerika, med.-chir. Rev., July 1858.
123. Laborde. Gaz. de Paris, 17, 1860.
124. Wagner. Fall von primärem Pankreaskrebs. Archiv der Heilkunde, II. Bd., 1861.
125. Roberts. Brit. med. Journ., Sept. 1865.
126. Baucaud. Gaz. des Hôp., No. 10, 1866.
127. Ancelet. Etudes sur les maladies du pankreas. Paris 1866.
128. Lücke u. Klebs. Virchow's Archiv, Bd. 41, 1867, S. 9.
129. Cameron. Med. Times and Gaz. 1869.
130. Webb. Philadelphia med. Times, Vol. II, Dec. 1871.
131. Canfield. Philadelphia. Med. and Surg. Rep. 25. Sept. 1871.

132. Gross. Philadelphia. med. times, Vol. II, Juni 1872.
133. Luithlen. Mem. aus der ärztl. Praxis, 1872, Vol. XVII, S. 309.
134. Davidsohn. Ueber Krebs der Bauchspeicheldrüse. D. I. Berlin 1872.
135. Sauter. Zwei Fälle von Carcinom d. Pankreas. D. I. Berlin 1874.
136. Ogle. St. George's Hosp. Rep., 7, 1874.
137. Allen. Philad. med. Times, II, 206, 1875.
138. v. Hauff. Württemb. Korresp.-Blatt, 46, 1876.
139. Huber. Archiv der Heilkunde, 19, 1878.
140. Molander och Blix. Hygiea 1876. Sv. käkar förh.
141. Soyka. Prager med. Wochenschrift, 42, 1876.
142. Salomon. Carcinom des Pankreas mit Metastasen etc. Charité-Ann. IV, 1877, S. 144.
143. Bruzelius och Key. Svenska läkaresällsk. förh. Hygiea, 1877.
144. Strümpell. Deutsches Archiv f. klin. Med., 22, 1878.
145. Pott. Deutsche Zeitschrift f. prakt. Med., 16, 1878.
146. Litten. Charité-Annalen 1878.
147. Masnig. Petersburger med. Wochenschrift Nr. 28, 1879.
148. Drozda. Klin. Beitr. z. Kasuistik d. Pankreaserkrg. Wien. med. Presse 1880, Nr. 31 u. 35.
149. Mosler. Ein Fall von Gallertkrebs d. Pankreas. D. Archiv f. klin. Med. XXVIII, 1881.
150. Weyer. Ein Fall von Gallertkrebs d. Pankreas. D. I. Greifswald 1881.
151. Ziehl. Ein Fall von Carc. d. P. u. über d. Vork. v. Fettkrystallen im Stuhlg. D. med. Wochenschr. 1883, Nr. 37.
152. Wesener. Ein Fall von Pankr.-Carc. mit Thromb. d. Pfortader. Virchow's Arch. 93, 1883.
153. Hagenbach. Ueber kompliz. Pankreaskrebs etc. D. I. Basel 1887.
154. E. Ollivier. Etude sur le développement du cancer pancréatique. Ziegler's Beiträge Bd. XV, S. 351.

Sarkom.

155. Paulicki. Primäres Sarkom im Kopf des Pankr. Allgem. med. Centralz. Nr. 90. 186.
156. Mayo. Outlines of human. Pathol. p. 411. (Senn).
157. Lépine et Cornil. Contrib á l'anat. path. du pancr. Gaz. med de Paris. 1874. S. 624.

Tuberkulose und Syphilis.

158. Aran. Arch. gén. de Méd. 1846.
159. Mayo. Outlines of human Pathol. p. 410. (Senn).
160. Barlow. Pathol. Transact. 27. S. 173. 1876.
161a. Schlagenkauf, Centralblatt f. allgem. Pathologie, Bd. V, S. 865.

Regressive Ernährungsstörungen.

(Fettnekrose).

161. Gendrin. Hist. anat. des inflam. 1826. II. 239.
162. Habershon. On diseases of the abdom. London 1892. Case CXIV.
163. Ponfick. Ueber die sympath. Erkr. d. Knochenmarks bei innern Krankh. Virchow's Archiv. Bd. 56. 1872. S. 534.
164. Chiari. Ueber einen Fall von Sequest. d. Pankreas nach Perforation des Magens durch Ulcera. Wiener med. Wochenschrift XXVI. 1876. Nr. 13. S. 292.
165. Chiari. Ueber 2 neue Fälle von Sequestr. d. Pankr. Wiener med. Wochenschr. XXX. 1880. Nr. 6. S. 139.
166. Forge. Bull. Soc. de Méd. 1880—82. N. S. VIII. 188.
167. Fränkel. Zwei seltenere Erkrankungen: I. Zeitschr. f. kl. Med. IV. 1882. S. 277.
168. Moore. Transact. London. Path. Soc. XXXIII. 1882. 186.
169. Balser. Ueber Fettnekrose, eine zuweilen tödl. Krankh. d. Menschen. Virchow's Arch. Bd. 90. 1882. S. 520.
170. Chiari. Ueber die sog. Fettnekrose. Prager med. Woch. 1883. Nr. 30, 31.
171. Mader-Weichselbaum. Graugrün d. Pankr. etc., Fettnekrose d. Pank. u. Omentum. Bericht d. k. k. Krankenanstalt Rudolfstiftung in Wien vom J. 1884. S. 371, 435. Wien 1885.
172. Langerhans. Demonstration eines Präp. v. Pankreasnekrose. Berl. klin. Wochenschr. 1889. Nr. 51. S. 1114.
173. Hansemann. Berl. kl. Wochenschr. 1889. Nr. 51. S. 1115.
174. Langerhans. Ueber multiple Fettgewebsnekrose. Virchow's Arch. Bd. 122. 1890. S. 252.

Cysten des Pankreas.

175. Galeati. Comment. ac. Bonen. 1757. T. 24.
176. Bécourt. Becherches our le pankréas, Thèse, Strassbourg 1890. p. 56.
177. Dupouchel. Med. Répor. XXII. p. 162.
178. Engel. Oester. med. Jahrb. 23 u. 24. 1841.
179. Crampton. Birmingh. Pathol. Soc. Dec. 1842.
180. Battersby. Dublin. Journ. Mai 1844.
181. Gross (Gould). Anatomical Museum of the Boston. Soc. for. med. improvement. 1847. p. 174.
182. Clark. The Lancet. 1851.
183. Virchow. Würzburger Verhandl. II. Bd. 1852. S. 53. III. Bd. 1852. S. 368.
184. Person. British med. Journ. Nr. 23. 1857.
185. Hoppe. Virchow's Archiv. XI. 1857. S. 96.
186. Bennet. Clin-Lectures. 1857.
187. Klob. Oesterr. Zeitschr. f. prakt. Heilkunde. VI. 33 Bd. 1860.
188. v. Recklinghausen. Auserlesene path. anat. Beobacht. Virchow's Arch. 1864. XXX. S. 360.

189. Anger. Bulletin de la société anatomique de Paris. 2. Série. I. X p. 192. 1865.
190. Wyss. Virchow's Archiv. XXXVI. 1866.
191. Pepper. Centralbl. f. d. med. Wissensch. IX. S. 156. 1871.
192. Davidsohn. Ueber Krebs der Bauchspeicheldrüse. D. I. Berlin 1872.
193. Hjelt. Finska Läkaresällsk för handl. 14. 1872.
194. Curnow. Transact of the pathol. Soc. 24. 1873.
195. Santer. Zwei Fälle von Carcinom d. Pankr. D. I. Berlin 1874.
196. Friedreich. Ziemssen's Handb. Bd. VIII. 2.
197. Bruzelius och Key. Somska läkaresällsk förhandl. Hygiea. 1877.
198. Lancereaux. Bulletin de l'Acad. de méd. Nr. 46. 1877.
199. Zukowski. Wiener med. Presse. 1881. Nr. 45.
200. Thiersch. Berl. kl. Wochenschr. XVIII. Nr. 40. S. 591. 1881.
201. Peabody. New-York. Med. Record. Vol. XXI. S. 358. 1882.
202. Bozeman. New-York. Med. Record. Vol. XXI. S. 46. 1882.
203. Garrigues. New-York. Med. Record. 1882.
204. Kulenkampf. Berl. kl. Wochenschr. 1882. Nr. 7.
205. Gussenbauer. v. Langenbeck's Archiv f. kl. Chirurgie. XXIX. S. 355. 1883.
206. Ziehl. Deutsche med. Wochenschr. 1883. Nr. 37.
207. Dixon. New-York. Med. Rec. XXV. S. 304. 1884.
208. Moore. The Lancet. 1884.
209. Senn. The surgical treatment of cysts of the pankreas. Americain Journ. of the med. scienc. July 1885.
210. Baudach. Ueber Angioma myxomat. des Pankreas. D. I. Freiburg 1885.
211. Riedel. v. Langenbeck's Archiv f. klin. Chir. XXXII. S. 994. 1885.
212. Salzer. (Billroth.) Zeitschr. f. Heilkunde. VII. S. 11. 1886.
213. Kramer. (Hahn.) Centralbl. f. Chirurgie. 1886. S. 23.
214. Kootz. (Ahlfeld.) Operation einer Pankreascyste. D. I. Marburg 1886.
215. Küster. Deutsche med. Wochenschr. 1887. X. S. 189.
216. Ledentu. Kyste du pancréas Bull. d. l. soc. anat. de Paris. 186 S. p. 197.
217. Subotik. Allgem. Wiener med. Zeitung. XXXII. S. 279. 1887.
218. Hagenbach. Ueber komplizierte Pankr.-Krankh. etc. D. I. Basel 1887.
219. Bull. The New-York med. journ. Oct. 1. 1887. p. 376.
220. Senn. The surgery of the pankreas as based upon exp. and. clinical researches. Reprinted from the Transact. of the Americ. surg. association. Philadelphia 1886.
221. Senn. Die Chirurgie des Pankreas, gestützt auf Versuche und klinische Beobachtungen (deutsch von Lühe) Volkmann's Sammlung klin. Vorträge. Nr. 313/314. 1888.
222. Freyhan. Berl. kl. Wochenschrift. XXX. Nr. 6. 1893. (Von Friedreich, Boldt, Baudach, Hagenbach und Senn werden anderweitig veröffentlichte Fälle referiert).
223. Tilger. Beitrag z. patholog. Anatomie u. Aetiologie d. Pankreas-Cysten. Virchow's Archiv. Bd. 137. S. 348.
224. Mulert. Ein Fall von Pankreascyste. D. I. Leipzig. 1894.

Diabetes pankreaticus.

225. Cowley. 1788. (s. Friedreich).
226. Elliotson. Med. chir. Transact. XVIII. 1833.
227. Harley. Transact. of the path. soc. of London. XIII. 1862. p. 118.
228. Walker. Med. chir. Transact. Vol. 42.
229. v. Recklinghausen. Virchow's Archiv. XXX. S. 362. 1864.
230. Friedreich. Pankreaskrebs, in Ziemssen's Handb. VIII. 2. 1875.
231. Frison. Marseille Méd. XII. 257. 1875.
232. Senator. Diab. mell. in Ziemssen's Handb. XIII. 2. 1876.
233. Lancereaux. Bull de l'académie de méd. 2e série. tome VI p. 1215. Paris 1877.
234. Harnack. Zur Pathologie u. Ther. d. Diab. mell. D. Archiv f. kl. Med. XIII. S. 615. 1877.
235. Litten. Charité-Annalen, 1877.
236. Litten. Charité-Annalen. 1878.
237. Goodmann. Philadelph. med. Times. 1878. 22. Juni.
238. Lapierre, Thèse de Paris. 1879.
239. Drozda. Wiener med. Presse. 1880. Nr. 31 ff.
240. Israel. Virchow's Arch. LXXXIII. S. 184. 1881.
241. Guelliot. Gazette méd. de Paris 1881. Nr. 17—20.
242. Baumel. Montpellier méd. 1881. Fev.
243. Baumel. Montpellier méd. 1882.
244. Capplick. Ueber Diabetes mell. D. I. Kiel. 1882.
245. Windle. The Dublin Journal of med. sc. LXXVI. 1883. 122.
246. Capparelli. Pankreas e. Diabete. Il. Morgagni. 1883.
247. Ziehl. Deutsch. med. Wochenschr. 1883. Nr. 37.
248. Ohrts. Ueber Diabetes pankreatic. D. I. Bonn 1887.
249. Frerichs. Ueber den Diabetes. Berlin (Hirschwald). 1884.
250. Duffey. The Dublin Journal of med. sc. 1884.
251. Lancereaux. Bull. de l'acad. de méd. 3e série. t. XIX. p. 588. 1888.
252. Noltenius. Beiträge zur Statistik u. path. Anat. d. Diab. mell. D. I. Kiel 1888.
253. Pilliet. Sclérose de Pankr. et Diab. Progrès. méd. 21. 1889.
254. v. Mering u. Minkowski. Diab. mell. nach Pankreas-Exstirpation Arch. f. exper. Path. u. Pharm. XXVI. 1889.
255. Giorgi. Thèse de Lyon. 1890—91.
256. Soundby. Morbid. anat. of. Diab. mell. The Lancet. 1890. Aug. 23.
257. Lemoine et Lannois. Archiv de méd. expér. 1° série. t. III. p. 33. 1891.
258. Leva. Klin. Beitr. zur Lehre d. Diab. mell. D. Archiv f. kl. Med. Bd. 48. S. 186. 1891.
259. Eichhorst. Neuritis diabetica etc. Virch. Archiv. Bd. 127. S. 6. 1892.
260. Minkowski. Unters. über d. Diab. mell. nach Exstirpation d. Pankr. Archiv f. exper. Path. u. Pharm. XXXI. 1893. Heft 2 u. 3.
261. Hédon. Comptes rendus de l'académie des sc. Bd. 116. p. 649. 1893.
262. Seegen. Der Diab. mell. 3. Aufl. 1893.
263. Freyhan. Berl. klin. Wochenschr. XXX. Nr. 6. 1893.

264. Hoppe-Seyler. D. Archiv f. klin. Med. LII. S. 171. 1893.
265. Schabad. Ueber den klin. u. exper. Diab. mell. pankr. Zeitschr. f. klin. Med. XXIV. S. 108. 1894.
266. Hansemann. Verhandlungen des elften internationalen med. Kongresses in Rom. Sektion für allgem. Pathologie etc. — Referat im Ctbl. f. allgem. Pathol. Bd. V. S. 410.
267. Weintraud. Ueber den Pankreas-Diabetes der Vögel. Anl. f. exp. Pathologie. Bd. 34. S. 303.
268. Hansemann. Die Beziehungen des Pankreas zum Diabetes. Zeitschr. f. klin. Med. 26. Bd. 3. u. 4. Heft 94.
269. Marcuse, Ueber die Bedeutung der Leber für das Zustandekommen des Pankreasdiabetes. Zeitschr. f. klin. Medizin. 26. Bd. 3. u. 4. Heft. 1894. Diese beiden letzten Untersuchungen konnten für die vorliegende Arbeit nicht mehr benutzt werden.

Erklärung der Abbildungen.

Fig. 1. Aus dem Pankreas eines Kindes. Hämatoxylin, Kanadabalsam. Intertubulärer Zellhaufen: Die Kerne sind intensiv gefärbt, das Zellprotoplasma nur an wenigen Stellen sichtbar.

Fig. 2. Aus dem Pankreas eines Kindes. Hämatoxylin, Lävulose-Lösung. Intertubulärer Zellhaufen. Zeiss, Obj. d. Oc. 2.

Fig. 3. Aus dem Pankreas eines 3 Tage alten Kindes. Hämatoxylin, Lävulose-Lösung. a. Intertubulärer Zellhaufen. b. Blutgefässe. c. Ausführungsgänge. d. Drüsenacini. e. Interacinöses Bindegewebe. Vergr. wie bei 2.

Fig. 4. Fall VI. Induration des Pankreas. Hämatoxylin, Kanadabalsam. Ein Drüsenläppchen mit intertubulärem Zellhaufen (a.). Die Drüsenschläuche (b.) sind durch vermehrtes, von Rundzellen durchsetztes Bindegewebe (c.) auseinandergedrängt. Ein anscheinend vergrösserter intertubulärer Zellhaufen (a.), von Bindegewebsfasern durchzogen. Die Kerne sind intensiv gefärbt, das Protoplasma undeutlich. Winkel, Obj. 3. Oc. 2.

Fig. 5. Fall XIV. Cylinderzellenkrebs des Pankreas gefärbt nach Bergonzini, Kanadabalsam. a. Die mit hohem Cylinderzellen-Epithel ausgekleideten Krebsschläuche, Kerne grün, Protoplasma rosa. b. Weitmaschiges schwach rosa gefärbtes Bindegewebe mit grünen Kernen, c. darin tief rot gefärbte Körnchenkugeln zum Teil mit grünen Kernen. d. Körnchenkugeln, die in die Krebsschläuche eingewandert sind.

Fig. 1.

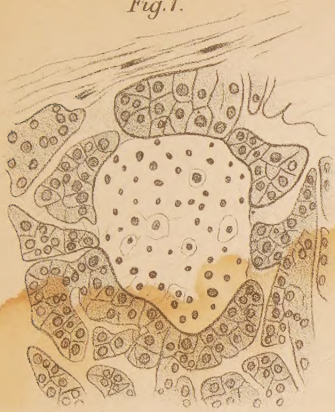

Fig. 2.

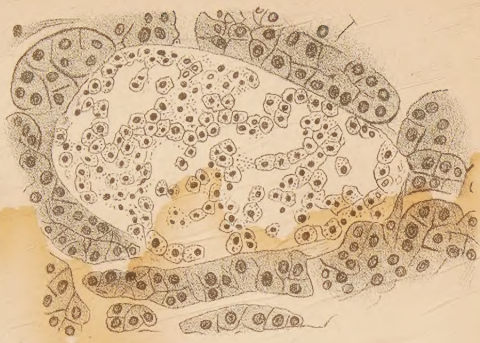

Fig. 3.

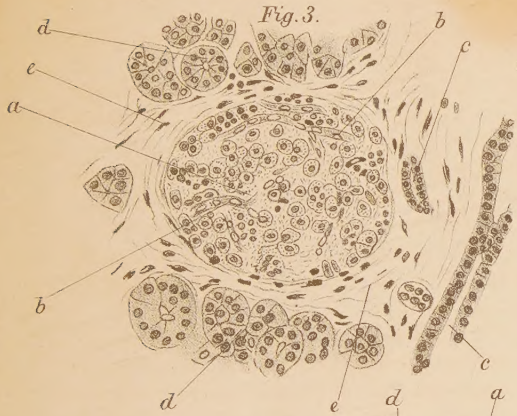

Fig. 4.

Fig. 5.

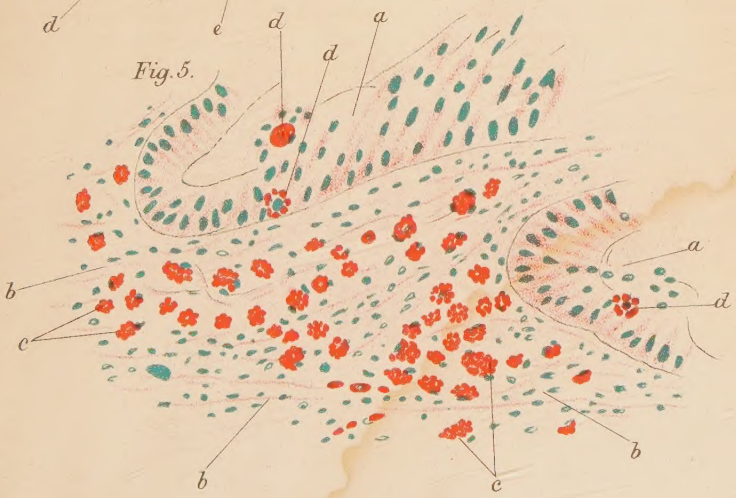

Verlag v. Alfred Langkammer, Leipzig.

Lith. Anst. v. C. Kirst, Leipzig.